

(案)

重篤副作用疾患別対応マニュアル  
網膜・視路障害

令和元年 月

厚生労働省

本マニュアルの作成に当たっては、学術論文、各種ガイドライン、厚生労働科学研究事業報告書、独立行政法人医薬品医療機器総合機構の保健福祉事業報告書等を参考に、厚生労働省の委託により、関係学会においてマニュアル作成委員会を組織し、一般社団法人日本病院薬剤師会とともに議論を重ねて作成されたマニュアル案をもとに、重篤副作用総合対策検討会で検討され取りまとめられたものである。

○公益財団法人日本眼科学会マニュアル作成委員会

新家 眞	公立学校共済組合関東中央病院病院長
安田 典子	社会福祉法人あそか会あそか病院眼科
若倉 雅登	井上眼科病院名誉院長
石川 均	北里大学医療衛生学部視覚機能療法学教授
石川 弘	日本大学医学部視覚科学系眼科学分野兼任講師
大野 京子	東京医科歯科大学大学院医歯学総合研究科眼科学教授
敷島 敬悟	東京慈恵会医科大学眼科学教室教授
篠田 啓	埼玉医科大学医学部眼科学教室教授
庄司 信行	北里大学医学部眼科学教室主任教授
鈴木 康之	東海大学医学部専門診療系学眼科学主任教授
外園 千恵	京都府立医科大学眼科学教室教授
高橋 現一郎	東京慈恵会医科大学附属葛飾医療センター准教授
中澤 祐則	鹿児島大学医学部眼科学教室医員
丸山 勝彦	東京医科大学臨床医学系眼科学分野講師
森 隆三郎	日本大学医学部視覚科学系眼科学分野准教授
柳 靖雄	旭川医科大学眼科学教室主任教授
山崎 芳夫	東海大学医学部付属東京病院教授

(敬称略)

○一般社団法人日本病院薬剤師会

林 昌洋 国家公務員共済組合連合会虎の門病院薬剤部長  
新井 さやか 千葉大学医学部附属病院薬剤部  
飯久保 尚 東邦大学医療センター大森病院薬剤部長補佐  
小原 拓 東北大学病院薬剤部  
萱野 勇一郎 大阪府済生会中津病院薬剤部長  
後藤 伸之 福井大学医学部附属病院薬剤部教授・薬剤部長  
谷藤 亜希子 神戸大学医学部附属病院薬剤部薬剤主任  
濱 敏弘 がん研有明病院院長補佐・薬剤部長  
舟越 亮寛 医療法人鉄蕉会 亀田総合病院薬剤管理部長  
矢野 良一 福井大学医学部附属病院薬剤部副薬剤部長  
若林 進 杏林大学医学部附属病院薬剤部

(敬称略)

○重篤副作用総合対策検討会

飯島 正文 昭和大学名誉教授 新百合ヶ丘総合病院 皮膚疾患研究所  
所長  
※五十嵐 隆 国立成育医療研究センター理事長  
犬伏 由利子 一般財団法人消費科学センター理事  
上野 茂樹 日本製薬工業協会 医薬品評価委員会 PV 部会副部会長  
薄井 紀子 東京慈恵会医科大学教授  
笠原 忠 自治医科大学客員教授・慶應義塾大学名誉教授  
木村 健二郎 独立行政法人地域医療機能推進機構東京高輪病院院長  
城守 国斗 公益社団法人日本医師会 常任理事  
黒岩 義之 財務省診療所所長  
齋藤 嘉朗 国立医薬品食品衛生研究所医薬安全科学部部長  
島田 光明 公益社団法人日本薬剤師会常務理事  
多賀谷 悦子 東京女子医科大学呼吸器内科学講座教授・講座主任  
滝川 一 帝京大学医療技術学部学部長  
林 昌洋 国家公務員共済組合連合会虎の門病院薬剤部長  
森田 寛 お茶の水女子大学名誉教授／堀野医院副院長

※座長 (敬称略)

## 本マニュアルについて

従来の安全対策は、個々の医薬品に着目し、医薬品毎に発生した副作用を収集・評価し、臨床現場に添付文書の改訂等により注意喚起する「警報発信型」、「事後対応型」が中心である。しかしながら、

- ① 副作用は、原疾患とは異なる臓器で発現することがあり得ること
- ② 重篤な副作用は一般に発生頻度が低く、臨床現場において医療関係者が遭遇する機会が少ないものもあること

などから、場合によっては副作用の発見が遅れ、重篤化することがある。

厚生労働省では、従来の安全対策に加え、医薬品の使用により発生する副作用疾患に着目した対策整備を行うとともに、副作用発生機序解明研究等を推進することにより、「予測・予防型」の安全対策への転換を図ることを目的として、平成17年度から「重篤副作用総合対策事業」をスタートしたところである。

本マニュアルは、本事業の第一段階「早期発見・早期対応の整備」（4年計画）として、重篤度等から判断して必要性の高いと考えられる副作用について、患者及び臨床現場の医師、薬剤師等が活用する治療法、判別法等を包括的にまとめたものである。今般、一層の活用を推進するため、関係学会の協力を得つつ、最新の知見を踏まえた改定・更新等を実施したものである。

## 記載事項の説明

本マニュアルの基本的な項目の記載内容は以下のとおり。ただし、対象とする副作用疾患に応じて、マニュアルの記載項目は異なることに留意すること。

### 患者の皆様

- ・ 患者さんや患者の家族の方に知っておいて頂きたい副作用の概要、初期症状、早期発見・早期対応のポイントをできるだけわかりやすい言葉で記載した。

### 医療関係者の皆様へ

#### 【早期発見と早期対応のポイント】

- ・ 医師、薬剤師等の医療関係者による副作用の早期発見・早期対応に資するため、ポイントになる初期症状や好発時期、医療関係者の対応等について記載した。

#### 【副作用の概要】

- ・ 副作用の全体像について、症状、検査所見、病理組織所見、発生機序等の項目毎に整理し記載した。

#### 【副作用の判別基準（判別方法）】

- ・ 臨床現場で遭遇した症状が副作用かどうかを判別（鑑別）するための基準（方法）を記載した。

#### 【判別が必要な疾患と判別方法】

- ・ 当該副作用と類似の症状等を示す他の疾患や副作用の概要や判別（鑑別）方法について記載した。

#### 【治療法】

- ・ 副作用が発現した場合の対応として、主な治療方法を記載した。  
ただし、本マニュアルの記載内容に限らず、服薬を中止すべきか継続すべきかも含め治療法の選択については、個別事例において判断されるものである。

#### 【典型的症例】

- ・ 本マニュアルで紹介する副作用は、発生頻度が低く、臨床現場において経験のある医師、薬剤師は少ないと考えられることから、典型的な症例について、可能な限り時間経過がわかるように記載した。

#### 【引用文献・参考資料】

- ・ 当該副作用に関連する情報をさらに収集する場合の参考として、本マニュアル作成に用いた引用文献や当該副作用に関する参考文献を列記した。

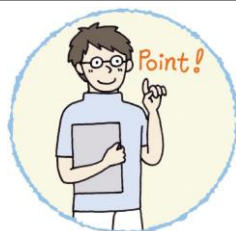※ 医薬品の販売名、添付文書の内容等を知りたい時は、このホームページにリンクしている独立行政法人医薬品医療機器総合機構の「医療用医薬品 情報検索」から確認することができます。

<http://www.pmda.go.jp/PmdaSearch/iyakuSearch/>

もうまく しろ  
**網膜・視路障害**

英語名 : Retina and Optic Pathway Disorders

## A. 患者の皆様へ



ここでご紹介している副作用は、まれなもので、必ず起こるものではありません。ただ、副作用は気づかずに放置していると重くなり健康に影響を及ぼすことがあるので、早めに「気づいて」対処することが大切です。そこで、より安全な治療を行ううえでも、本マニュアルを参考に、患者さんご自身、またはご家族に副作用の黄色信号として「副作用の初期症状」があることを知っていただき、気づいたら医師あるいは薬剤師に連絡してください。

医薬品の中には、ものが見づらくなるなどの目の副作用を引き起こすものがあります。頻度は多くはありませんが、何らかのお薬を飲んでいて、次のような症状がみられた場合には、放置せずに、ただちに医師・薬剤師に連絡してください。

「視力が下がる」、「近くのものにピントが合いにくい」、「色が分かりにくくなる」、「暗くなると見えにくくなる」、「視野が狭くなる」、「視野の中に見えない部分がある」、「光りが見える」、「ものがゆがんで見える」がみられ、その症状が持続あるいは急激に悪くなる。

## 1. 医薬品による網膜・視路障害とは？

網膜・視路障害とは、目で見た像を写す網膜と、その情報を脳へ伝える視神経やその先の経路（＝視路：網膜の情報が、視神経を経て、脳の後頭葉にある第一次視覚中枢に至る経路全体をさす）に現れる変化です。両方の目に同時に、しかも同じ程度に起こることが一般的ですが、時に片眼からはじまることもあります。必ず起こるものではありませんが、一部の医薬品が原因となることが知られています。放置しておくとう重症となり、元に戻りにくくなるので、早めに対処することが大切です。

発症メカニズムについては、医薬品による網膜や視神経への毒性によるものが考えられていますが、いまだに不明な点が多いのが現状です。

## 2. 早期発見と早期対応のポイント

「視力が下がる」、「近くのものにピントが合いにくい」、「色が分かりにくくなる」、「暗くなると見えにくくなる」、「視野が狭くなる」、「視野の中に見えない部分がある」、「光りが見える」、「ものがゆがんで見える」がみられ、医薬品を服用している場合は、放置せずに、直ちに医師・薬剤師に連絡してください。

原因と考えられる医薬品の服用からこれらの症状が現れる期間は一定しておりません。数日後、場合によっては数か月経ってから起こることもあります。いずれの症状も両方の目に起こることが一般的ですが、時に片眼からはじまることもあります。

なお、医師・薬剤師に連絡する際には、服用した医薬品の種類、服用からどのくらい経っているのかなどを伝えてください。



※ 医薬品の販売名、添付文書の内容等を知りたい時は、このホームページにリンクしている独立行政法人医薬品医療機器総合機構の「医療用医薬品 情報検索」から確認することができます。

<http://www.pmda.go.jp/PmdaSearch/iyakuSearch/>

※ 独立行政法人医薬品医療機器総合機構法に基づく公的制度として、医薬品を適正に使用したにもかかわらず発生した副作用により入院治療が必要な程度の疾病等の健康被害について、医療費、医療手当、障害年金、遺族年金などの救済給付が行われる医薬品副作用被害救済制度があります。

（お問い合わせ先）

独立行政法人 医薬品医療機器総合機構 救済制度相談窓口

<http://www.pmda.go.jp/kenkouhigai.html>

電話：0120-149-931（フリーダイヤル）[月～金] 9時～17時（祝日・年末年始を除く）



## B. 医療関係者の皆様へ

### 1. 早期発見と早期対応のポイント

#### (1) 早期に認められる症状

医薬品服用後の「視力が下がる（視力低下・霧視）」、「近くのものにピントが合いにくい（調節障害）」、「色が分かりにくくなる（色覚障害）」、「暗くなると見えにくくなる（夜盲）」、「視野が狭くなる（視野狭窄）」、「視野の中に見えない部分がある（暗点）」、「光りが見える（光視症）」、「ものがゆがんで見える（変視症）」

医療関係者は、上記のいずれかが認められ、その症状の持続あるいは悪化が認められた場合は、早急に眼科に紹介する。

#### (2) 副作用の好発時期

原因医薬品の服用から副作用の発現までの期間は一定せず、数日から数ヶ月以上のこともある。なお、これらの副作用は、両眼に同時に同程度に起こるのが一般的であるが、時に片眼から始まることもある。

#### (3) 患者側のリスク因子

- ・ 網膜や視神経疾患の既往のある患者には、注意して医薬品を使用する。
- ・ 高齢者や、肝・腎機能障害のある患者では、注意して医薬品を使用する。また、これらの患者では、当該副作用を生じた場合、症状が遷延化・重症化しやすい。

#### (4) 推定原因医薬品

推定原因医薬品は、抗腫瘍薬・抗癌剤、抗リウマチ薬、免疫抑制薬、抗てんかん薬、精神神経用薬、インターフェロン製剤、女性ホルモン製剤、副腎皮質ステロイド薬、抗結核薬、抗菌薬・抗真菌薬、抗不整脈薬、強心薬など広範囲にわたり、その他の医薬品によっても発生することが報告されている（参考1参照）。

## (5) 医療関係者の対応のポイント

視力低下・霧視、調節障害、色覚障害、夜盲、視野狭窄、暗点、光視症、変視症が主要症状である。

以上の症状が起こった場合は、眼科医に紹介し、診断と症状の程度を確認してもらおう。副作用と診断された場合は、原因医薬品の服用を中止し、引き続き眼科医に症状の推移を注意深く観察してもらい、必要に応じ適切な治療を行うことが重要である。

[早期発見に必要な検査項目]

- ・視力検査（遠方視力、近方視力）
- ・眼底検査（蛍光眼底造影検査を含む）
- ・アムスラー チャート
- ・視野検査
- ・色覚検査
- ・限界フリッカ値
- ・網膜電図（ERG）

以下、本マニュアルでは、「網膜障害」と「視路障害」に分けて説明する。

## 1) 「網膜障害」

### 2-1. 副作用の概要

薬物投与の副作用として惹起される網膜障害の主たるものとして、網膜浮腫、出血、色素沈着、血管閉塞などが報告されている。

#### (1) 自覚症状

網膜障害は一般的に病巣に一致した視野障害、視力障害で発症することが多いが、周辺視野の異常は自覚されないことも多い。病巣が黄斑に出現すると、典型的な症状として視力低下、中心暗点、歪視症が出現する。また、硝子体出血を起こすと急激な視力低下を来して受診することもある。そのほか、夜盲症、色視症など頻度の低い訴えや、小児患者では自覚に乏しいこともある。

## (2) 他覚所見

- ・眼科一般検査：網膜障害が疑われる際には、一般的な眼科の検査として、視力検査、視野検査などを行ったのち、眼底検査を行って確定診断を行う。通常は、典型的な眼底所見から診断は容易である。

## (3) 画像検査所見

- ・画像診断は補助診断として有用である。
- ・蛍光眼底造影検査が行われる。フルオレセイン蛍光眼底造影検査を行い、鑑別診断や、疾患活動性を判定することができる。
- ・その他の検査としては、網膜浮腫を詳細に観察するために、光干渉断層計(OCT)なども行われる。また、出血などによって眼底検査ができないときには超音波検査(Bモードエコー)が行われる。鑑別診断のために電気生理学的検査(ERG)などが必要となることもある。

## (4) 発症機序

- ・黄斑浮腫、網膜浮腫：黄斑浮腫とは黄斑部に浮腫性的変化を来す病態で、さまざまな血管障害の結果として起こる。
- ・網膜出血：網膜血管炎や、血液の粘性の変化、高血圧、新生血管の形成、凝固系の異常などにより生じると考えられる。
- ・網膜色素沈着：網膜色素上皮の障害の結果として生じる。
- ・網膜血管閉塞：
  - 網膜静脈閉塞症は、主として、網膜の動静脈の交叉部位で動脈が静脈を圧迫することによって起きる。静脈から血液成分の漏出が起こり、眼底出血や網膜浮腫を起こす。閉塞はいろいろな部位で起こりうる。血液の粘性が増す場合に起こりやすいとされている。
  - 網膜動脈閉塞症は、動脈硬化、栓子の網膜動脈への付着、網膜動脈炎などによって起こる。

## (5) 医薬品ごとの特徴

- ・アドレナリン(エピネフリン)、ピロカルピン、ニプラジロール、ラタ

- ノプロスト、チモロール、カルテオロール、オミデネパグイソプロピルなどの点眼、イマチニブ、タモキシフェン、パクリタキセル、フィンゴリモド、エルゴタミン、ビオグリタゾン：黄斑浮腫
- ・ プレドニゾロン、メチルプレドニゾロン：網膜浮腫、漿液性網膜剥離
  - ・ ワルファリン、インターフェロン $\alpha$ 、ペグインターフェロン $\alpha$ 、ポリコナゾール：網膜出血
  - ・ クロルプロマジンなどのフェノチアジン系抗精神病薬：網膜色素沈着
  - ・ 強心配糖体（ジゴキシンなど）：網膜電図異常
  - ・ 抗てんかん薬、ビガバトリン：視野異常、網膜電図異常
  - ・ 抗SLE, LE薬、ヒドロキシクロロキン：傍中心窩の菲薄化
  - ・ 経口避妊薬、ノルゲストレル、エチニルエストラジオール、ラロキシフェン：網膜血管閉塞
  - ・ シルデナフィル、ポリコナゾール：羞明や色覚異常

#### （6）副作用発現頻度

インターフェロン $\alpha$ 使用による網膜症は0.1～5%未満、ペグインターフェロン $\alpha$ 使用による網膜症は1～5%未満との報告が存在する。その他の薬物については、頻度は不明のものが多い。

#### （7）自然発症の頻度

自然発症の頻度は明らかではない。

### 3-1. 副作用の判別基準

#### （1）概念

薬物を服用後に眼底に出血、色素沈着、黄斑浮腫などを生じる。視力障害を認めることがある。薬物服用後に視力低下、変視などの自覚症状がみられた場合には眼底検査を施行し、以下の主要所見の有無を判断する。

#### （2）主要眼底所見

##### ①黄斑浮腫、網膜浮腫

アドレナリン（エピネフリン）ピロカルピン、ニプラジロール、ラタノ

プロスト、チモロール、カルテオロール、オミデネパグイソプロピルなどの点眼により生じる。イマチニブ、タモキシフェンの内服により黄斑浮腫を生じることがある。プレドニゾロン、メチルプレゾニドロンなどの副腎皮質ステロイド薬の全身投与により中心性漿液性脈絡網膜症に類似した網膜浮腫を生じることがある。

#### ②網膜出血

ワルファリン、インターフェロン $\alpha$ 、ペグインターフェロン $\alpha$ 、ボリコナゾールの全身投与により網膜出血を生じることがある。

#### ③網膜色素沈着

クロルプロマジンなどのフェノチアジン系抗精神病薬により網膜に線状、点状の色素沈着を生じることがある。

#### ④網膜血管閉塞（網膜動脈閉塞、網膜静脈閉塞）

経口避妊薬、ノルゲストレル、エチニルエストラジオール、ラロキシフェンの内服により網膜血管閉塞を生じることがある。

## 4-1. 判別が必要な疾患と判別方法

### (1) 網膜出血を生じる他の眼底疾患

糖尿病網膜症、高血圧網膜症、網膜静脈閉塞症、加齢黄斑変性などが代表的である。糖尿病網膜症、高血圧網膜症については全身的な糖尿病、高血圧の有無をチェックする必要がある。インターフェロン網膜症などの場合には糖尿病網膜症に類似した網膜出血を生じ鑑別診断に苦慮する場合も多い。黄斑浮腫、網膜浮腫のみで網膜出血がみられない場合には、中心性漿液性脈絡網膜症、多発性後極部網膜色素上皮症、などとの鑑別を要する。

### (2) 網膜色素沈着を生じる疾患

網膜色素変性（症）、Vogt-小柳-原田病の長期経過後の症例などが鑑別の対象となる。網膜色素変性（症）については遺伝歴、網膜電図などの電気生理学的検査により鑑別する。Vogt-小柳-原田病についてはぶどう膜炎のエピソードの有無や脱色素、脱毛などの他の全身症状を参考とする。

### (3) 眼底所見に乏しい網膜障害

ビガバトリンによる視野障害に対し、視野検査によるモニターが義務付けられている。検査ができない小児患者では網膜電図が重要である。光干渉断層計による網膜神経線維層菲薄化の検出も有用である。

ヒドロキシクロロキンによる傍中心窩障害は眼底所見の出現前に検出することが重要で、光干渉断層計や中心視野検査などが有用である。

強心配糖体（ジゴキシンなど）による網膜障害では視野検査やフリッカ網膜電図が有用である。

## 5-1. 治療方法

まず被疑薬の服用を中止あるいは減量する。

原因疾患に対する被疑薬の代替薬がない場合で、中止あるいは減量により原因疾患の身体への影響が被疑薬の副作用を上回る場合には、嚴重な眼科的管理のもと被疑薬の服用を継続する。

### ①黄斑浮腫、網膜浮腫

中心性漿液性脈絡網膜症に類似した網膜浮腫が遷延する場合、浮腫の原因となる部位にレーザー光凝固を行う。

### ②網膜出血

血管強化・止血剤（カルバゾクロムスルホン酸ナトリウムとして1日30～90mgを3回に分服）。

### ③網膜動脈閉塞

発症早期に速やかな治療を要する。眼圧下降を目的とする眼球マッサージや前房穿刺を行い、線溶療法（血栓溶解剤ウロキナーゼ12万～24万単位を1日1回の点滴）（承認適応外）や血管拡張療法として亜硝酸アミルの吸入（承認適応外）、硝酸イソソルビド舌下投与（承認適応外）、高圧酸素療法、星状神経節ブロックなどを行う。

### ④網膜静脈閉塞

網膜新生血管、血管新生緑内障、硝子体出血などの合併症が生じていたり、生じる可能性がある場合は、レーザー光凝固や硝子体手術を行う。

## 6-1. 典型的症例概要

## プレドニゾン服用中に発症した中心性漿液性脈絡網膜症に類似した網膜浮腫

【症例】 40 歳代、女性

(初 診) : X 年 6 月

(主 訴) : 左眼 視野の中心部のゆがみ

(家族歴) : 特記すべきことなし

(既往歴) : 潰瘍性大腸炎にて X-51999 年と X-3 年に約 1 か月の入院 (プレドニゾロンは未使用)。

(現病歴) :

X 年 4 月入院にて潰瘍性大腸炎に対してサラゾスルファピリジン内服に加え、プレドニゾン (PSL) 点滴 (50 mg/日) 3 日、PSL 点滴 (40 mg/日) 3 日、PSL 内服 (40 mg/日) 7 日、PSL 内服 (30 mg/日) 6 日、PSL 内服 (25 mg/日) 10 日、PSL 内服 (50 mg/日) 1 日、PSL 点滴 (50 mg/日) 13 日、PSL 点滴 (40 mg/日) 7 日、PSL 投与開始から 47 日目でゆがみを自覚し、眼科受診となった。

(初診時現症) :

視力 : 右 0.8 (矯正 1.2)、左 0.5 (矯正 0.8)

眼底検査にて左眼黄斑部に中心性漿液性脈絡網膜症に類似した網膜浮腫を認めた (図 1)。

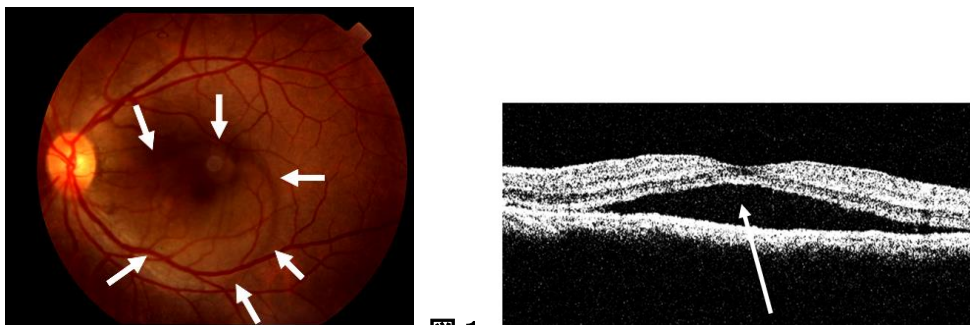


図 1

左図 : 左眼眼底写真。黄斑部に網膜浮腫 (漿液性網膜剥離) を認めた (→に囲まれた範囲)。

右図 : 左眼光干涉断層計。黄斑部中心窩下に網膜下液を認めた (→)。

(経 過) :

PSL は、徐々に減量し、中止となる。PSL 点滴 (40 mg/日) 5 日、PSL 点滴 (30 mg/日) 7 日、PSL 点滴 (10 mg/日) 7 日、PSL 点滴 (5 mg/日) 6 日で PSL 使用中止。

X 年 9 月；左眼矯正視力 1.0 網膜浮腫は消失した (図 2)。

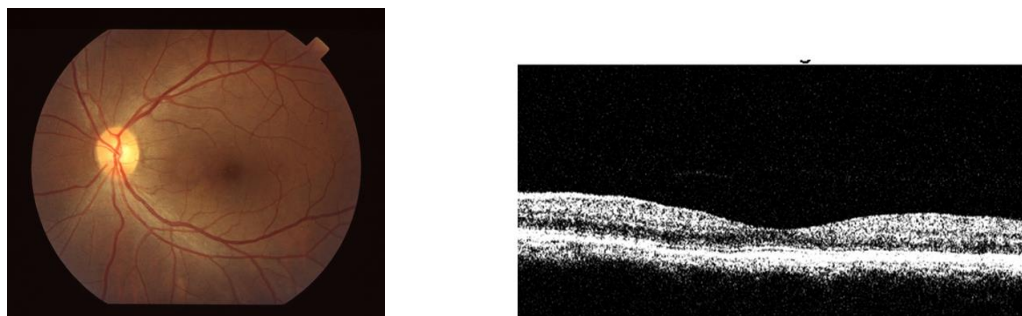


図 2

左図：左眼眼底写真。黄斑部に網膜浮腫（漿液性網膜剥離）は認めなかった。

右図：左眼光干渉断層計。黄斑部中心窩下に網膜下液を認めなかった。

## 7-1. 引用文献・参考資料

- 1) Chiou GCY (Ed) : Ophthalmic toxicology, 2nd Edition. Taylor & Francis, Philadelphia, 1999.
- 2) 湯沢美都子, 竹田宗泰 : 実践 眼底疾患—どのように診断・治療したらいいのか. メディカル葵出版, 東京, 1998.
- 3) Kawano T, Shigehira M, Uto H, Nakama T, Kato J, Hayashi K, Maruyama T, Kuribayashi T, Chuman T, Futami T, Tsubouchi H : Retinal complications during interferon therapy for chronic hepatitis C. Am J Gastroenterol 91 : 309-313, 1996.
- 4) Ogata H, Suzuki H, Shimizu K, Ishikawa H, Izumi N, Kurosaki M : Pegylated interferon-associated retinopathy in chronic hepatitis C patients. Jpn J Ophthalmol 50 : 293-295, 2006.
- 5) Nouredin BN, Seoud M, Bashshur Z, Salem Z, Shamseddin A, Khalil A : Ocular toxicity in low-dose tamoxifen : a prospective study. Eye 13 : 729-733, 1999.
- 6) Arcieri ES, Santana A, Rocha FN, Guapo GL, Costa VP : Blood-aqueous barrier changes after the use of prostaglandin analogues in patients with pseudophakia and aphakia : a 6-month randomized trial. Arch Ophthalmol 123 : 186-192, 2005.
- 7) Miyake K, Ota I, Ibaraki N, Akura J, Ichihashi S, Shibuya Y, Maekubo K, Miyake S : Enhanced disruption of the blood-aqueous barrier and the incidence of



- angiographic cystoid macular edema by topical timolol and its preservative in early postoperative pseudophakia. Arch Ophthalmol 119 : 387-394, 2001.
- 8) Wakakura M, Song E, Ishikawa S : Corticosteroid-induced central serous chorioretinopathy. Jpn J Ophthalmol 41 : 180-185, 1997.
  - 9) 篠田啓. 薬物による網膜障害. 日本の眼科 89 : 183-184, 2018.
  - 10) 永井紀博、大出尚郎、別院泰樹、他. ジギタリス中毒で可逆性の高度視力低下を来した2例. 日眼会誌 105:24-30, 2001.
  - 11) Willmore LJ, Abelson MB, Ben-Menachem E, Pellock JM, Shields WD. Vigabatrin: 2008 update. Epilepsia. 50:163-73, 2009.
  - 12) 近藤峰生、篠田啓、松本惣一、横川直人、寺崎浩子 : ヒドロキシクロロキン適正使用のための手引き. 日本眼科学会雑誌 120 : 419-428, 2016.
  - 13) Yanoga F, Gentile RC, Chui TYP, Freund KB, Fell M, Dolz-Marco R, Rosen RB : SILDENAFIL CITRATE INDUCED RETINAL TOXICITY-ELECTRORETINOGRAM, OPTICAL COHERENCE TOMOGRAPHY, AND ADAPTIVE OPTICS FINDINGS. Retinal Cases and Brief Reports:12:33-40, 2018.
  - 14) Kinoshita J, Iwata N, Ohba M, Kimotsuki T, Yasuda M : Mechanism of voriconazole-induced transient visual disturbance: reversible dysfunction of retinal ON-bipolar cells in monkeys. Invest Ophthalmol Vis Sci. 52:5058-63, 2011.

## 2) 「視路障害」

### 2-2. 副作用の概要

#### (1) 自覚症状

見えにくい、見えない、見ようとしている場所が見えない、雲がかかって見える、霧の中で見ているようだ、色が鮮明でないなど。

#### (2) 他覚所見

視力低下、視野障害（中心暗点、盲斑中心暗点、時に水平半盲）、色覚異常（色覚異常は視力が温存されている時期より発症することもある）、限界フリッカ値の低下（鋭敏）、コントラスト感度の低下。

#### (3) 検査所見

検眼鏡的に乳頭発赤、腫脹。原因薬物によっては球後視神経症のかたちをとり乳頭は正常にみえることもある。いずれも萎縮期に入ると乳頭は蒼白となる。対光反射が減弱することが多い。頭部 MRI、CT 検査では異常が検出できないことが多い。

#### (4) 病理組織所見

薬物により異なるが、脱髄、神経節細胞の消失、最終的に視神経がびまん性萎縮に陥る。エタンブトール視神経症では視神経・視交叉視神経の他、網膜のアマクリン細胞、双極細胞への影響も考えられている。

#### (5) 発症機序

詳細な発症メカニズムはほとんどの薬物で不明である。視神経の脱髄、変性、網膜神経節細胞の萎縮、消失が一般的であるが、血管炎、血管周囲炎による二次的なもの、頭蓋内圧亢進によるくも膜視神経圧迫も一因との報告をみる。

エタンブトールは視神経内でミエリン蛋白質のリン酸化阻害作用を有することが悪化要因となる。さらに代謝障害、栄養障害、腎機能障害、糖尿病、貧血、アルコール中毒、高齢なども悪化要因となる。一方、エタン

ブトールに対してキレート作用を持つ亜鉛が欠乏することが一つの要因とする説があり、低亜鉛血漿（0.7mg/L 以下）も危険因子として挙げられている。動物実験では亜鉛分布の希薄な視交叉部に異常が起こりやすいことが指摘されている。

#### （6）医薬品ごとの特徴

ある種の抗癌剤、抗菌薬、また抗不整脈薬であるアミオダロンなどは、エタンブトールのように用量依存的に副作用が生じると考えられている。ただし、アミオダロン関連視力障害の病型は、虚血性視神経症に類似したもの、脳圧亢進症に匹敵するものなど種々のものが報告されていて、その発症機序は不明で、単一ではない可能性も指摘されている。また、メタノール中毒のように少量でも不可逆性の視神経症を生じるものもある。

#### （7）副作用発現頻度

報告によりまちまちであるもののエタンブトールでは 1～3%に起こるとされている。抗菌薬、抗癌剤などによる視神経への副作用は単発、数例の症例報告をみるが発現頻度は明らかではない。

### 3-2. 副作用判別基準

#### （1）概念

被疑薬投与後、通常数日から数か月を経て視力、視野障害を生ずる。網膜神経節細胞からその軸索突起である視神経のどこかに、薬物性の障害が惹起された場合をいう。外側膝状体より中枢側に病変が生ずる場合もまれにあるが、ここでは取り上げない。

#### （2）主要所見

- 1) 自覚症状 視覚障害を意味する種々の自覚症状がありうる。視力、視野異常の自覚の他、霧視、色覚変化、暗いなどで気づくこともある。両眼性が原則だが、左右差がある場合や、発症初期に片眼性のこともある。

- 2) 対光反射の減弱は種々の程度みられるが、視神経炎や虚血性視神経症ほど明確でない例も少なくない。相対的瞳孔求心性障害 (RAPD) は両眼性でも多くの例に検出されるが、左右差がほとんどない場合は検出されにくいことがある。
- 3) 矯正視力の低下、視野異常 (種々の形があるが、中心暗点、傍中心暗点、盲斑中心暗点の形をとる場合が多い) はほぼ必発である。
- 4) 視神経乳頭は正常か腫脹している。後期には萎縮する。進行につれて神経線維層欠損も種々の程度みられる。

### (3) 副所見

限界フリッカ値の低下、色覚検査における異常、コントラスト感度低下など、視機能異常が併発している。視覚誘発電位の振幅低下もしくは消失もみられる。

## 4-2. 判別が必要な疾患と判別方法

### (1) 既存疾患

種々の原因による弱視、視神経低形成、異形成など先天異常、開放隅角緑内障などによる視力低下、視野異常は除外すべきである。これらは、必ずしも自覚していない場合があり、判別が難しいことがある。さらに難しいのは、こうした既存疾患があったうえに薬物副作用が重複した場合である。したがって、リスクのある薬物投与前には眼科的視機能評価をしておくことが望ましい。

### (2) 特発性視神経炎

特発性視神経炎は、成人人口十万人に対し年間 1、2 例の発生をみる。他疾患で薬物投与中に偶発的に発症することはありうる。一般に 20~50 歳代の女性にやや多い。多くは片眼性に比較的急激な視力低下が生じるが、詳細な検索では約 60%は他眼にも何らかの視機能異常が証明される。典型例では発症前後に球後痛や眼球運動痛をみる。頭部 MRI で視神経の高信号や脱髄プラークがみられるときは本症の可能性が高くなる。しかし、典型例は別にして、リスクのある薬物が投与されている場合は、薬物性の可能

性を常に考慮すべきである。

### (3) 虚血性視神経症

特発性視神経炎とともに二大視神経疾患であり、やはり 60 代以上の高齢者に多いこともあって何らかの薬物投与が行われている例に偶発的に発症することはありうる。動脈炎（側頭動脈炎）性と非動脈炎性に分けられるが、後者が圧倒的に多い。乳頭腫脹（しばしば蒼白腫脹）がみられる前部虚血性視神経症と、みられない後部虚血性視神経症とがある。急激な視力低下または視野欠損で始まる。前部型では水平、特に下半盲を呈することが多い。非動脈炎性では通常、高血圧、動脈硬化、糖尿病、心疾患など循環障害の危険因子を有するが、夜間低血圧や睡眠時無呼吸をリスクに挙げる研究もある。若年者に生ずる場合は、小乳頭など局所因子の存在も重要視される。薬物性との判別は容易でなく、本症の典型例は別にして、リスクのある薬物（参考 1 参照）が投与されている場合は、薬物性の可能性を常に考慮すべきである。

### (4) レーベル遺伝性視神経症

10～40 代の男性に発症しやすい遺伝性視神経症で、比較的急激な視力低下が両眼ほぼ同時に、時に片眼から生じ、時をおいて両眼性になる。急性期に視神経乳頭の発赤・腫脹、視神経乳頭近傍毛細血管拡張蛇行が認められることがあり、対光反射が比較的保たれるなどの臨床的特徴を有する。ミトコンドリア DNA の特異的な点変異、すなわち塩基対番号 3460, 11778, 14484 の塩基置換が大半を占め、中でも我が国では 11778 番のグアニンからアデニンへの置換を示すものが同定された患者の 90% の例に見られる。診断は診断基準に基づいて進める。

### (5) その他の視神経症など

視神経障害や視神経乳頭に腫脹所見を呈するあらゆる疾患が判別対象になる。特に、薬物投与の対象となっている原疾患の合併症としての視神経症は時に鑑別が困難である。例えば、自己免疫的機序が想定される全身性エリテマトーデス（SLE）に伴う視神経症や自己免疫性視神経症、結核、

腎症、悪性腫瘍、悪性リンパ腫などに伴う視神経、視路の合併症には注意すべきであろう。この中には、新生物随伴症候群（paraneoplastic syndrome）も含まれる。

## 5-2. 治療方法

薬物性視神経症は多い合併症ではないが、一度悪化すると、回復せず、しかも両眼性の重篤な視力低下を来す。エタンブトールによる視神経症も回復傾向があるといわれているが、予後不良のものも決して少なくはない。

以下の事項に細心の注意を払い、早期発見に努め、早期中止を行うことが最も望ましい。

(1) 視神経症を起こしうる薬物を理解しておくこと

(2) 投与量の配慮

エタンブトール中毒性視神経症の発症は1日における体重あたりの投与量に依存し、総投与量や投与日数とは相関せず、25 mg/kg/日以下では発症は少なく、15 mg/kg/日以下で発症は比較的まれと報告されている<sup>11)</sup>。このため、用量への留意が必要である。

(3) 投与前の眼科的診察

視力、視野、視神経疾患（緑内障を含む）などの既往の有無などを精査しておく。

(4) 早期発見

亜急性ないし慢性の視力低下が初期症状の典型である。両眼性に発症するが、必ずしも同時発症とは限らない。他に、視野の狭窄や色覚異常のこともある。早期発見には次のことが大切である。

①患者教育

投与前に初期の自覚症状について患者に十分に説明して、理解してもらう。かすんで見える（霧視）、注視しているものが見づらい、黒ずんで見える、色調が変わって見えるなどの初期のわずかな変化を見逃さず、早期

発見に努める。毎朝、片眼ずつ隠して新聞を見てもらうなどもひとつの方法である。

②投与後の頻回の経過観察

視力、限界フリッカ値、視野、色覚、眼底検査などを定期的に行う。

(5) 早期中止

中毒性視神経症が疑われたら、躊躇せずに直ちに投与中止に踏み切る。

(6) ビタミン薬の投与

ビタミンB<sub>12</sub>薬やビタミンB複合薬(B<sub>1</sub>、B<sub>2</sub>、B<sub>6</sub>、B<sub>12</sub>)を投与する(承認適応外)。

(7) 副腎皮質ステロイド薬の効果は期待できない。

過去の報告では、効果はあっても一時的ないし軽微で、無効例も多い。むしろ、結核などの感染症が背景にある場合は悪化を招くので推奨されない。

## 6-2. 典型的症例概要

【症例1】20歳代、男性(体重65kg)

(主訴): 両眼視力低下

(現病歴):

X年5月20日頃から、咳が続き、軽快しないため、6月13日近医を受診した。胸部レントゲン検査による肺結核の疑いにて当病院内科へ紹介された。肺結核の確定診断のもとエタンブトール(EB)(750mg/日=11.5mg/kg/日)、イソニアジド(INH)(300mg/日)、リファンピシン(RFP)(450mg/日)の内服加療を6月20日から開始した。投与前の眼科的診察では、両眼とも矯正視力1.0で、眼底も含め特記すべき異常は認められなかった。9月26日朝(投与3ヶ月後)視力低下を自覚し、同日眼科再診となった。

(眼科再診時所見(X年9月26日)):

矯正視力: 右(0.5)、左(0.6)

眼底: 両眼視神経乳頭は正常

視野：両眼中心暗点

同日より EB を中止し、ビタミン薬の投与を開始した（承認適応外）。

ビタミン B<sub>12</sub> 薬 1,500 μg/日

ビタミン B 複合薬 3 錠/日（チアミン塩化物塩酸塩 75mg/日、ピリドキシン塩酸塩 75mg/日、シアノコバラミン 750 μg/日）

（2006 年 3 月 6 日：中止 5 ヶ月後）：

矯正視力：右（0.8）、左（0.9）

（2006 年 5 月 10 日：中止 7 ヶ月後）：

矯正視力：右（1.0）、左（1.0）

両眼とも視力はエタンブトール投与前まで改善し、中心暗点も消失した。

**【症例 2】** 60 歳代、女性（体重 44 kg）

（主 訴）：両眼視力低下

（現病歴）：

X 年 1 月 15 日からの感冒様症状のため、近医を受診した。胸部レントゲン検査にて肺結核の疑いにより総合病院内科へ紹介された。非定型抗酸菌症の診断のもとエタンブトール（EB）（750 mg/日=17 mg/kg/日）、イソニアジド（INH）（300 mg/日）、リファンピシン（RFP）（450 mg/日）の内服加療を始めた。4 月 28 日（投与 2 ヶ月後）より視力低下が出現し、5 月 5 日より EB を中止、5 月 7 日より INH を中止した。5 月 7 日同病院眼科受診、矯正視力右（0.1）、左（0.15）であった。ベタメタゾン 8 mg（承認適応外）を投与されるも改善せず当科受診となった。

（既往歴）：糖尿病なし

（初診時（1999 年 5 月 12 日：中止 1 週間後）眼科所見）：

矯正視力：右（0.08）、左（0.08）

眼底：両眼視神経乳頭は正常

視野：両眼中心暗点（図 3）



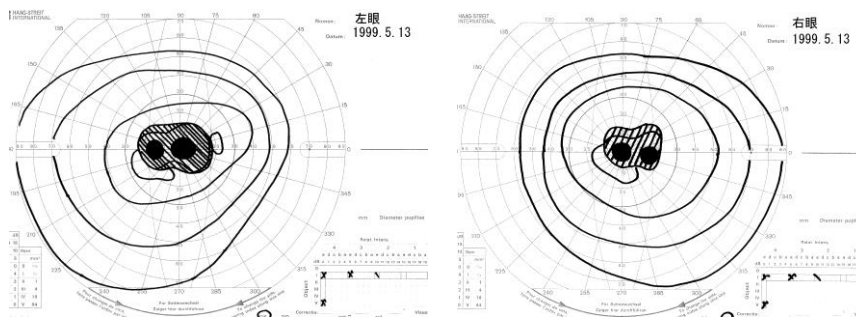


図3

同日よりビタミン薬（承認適応外）、亜鉛製剤であるポラプレジンク（承認適応外）の投与を開始した。

ビタミン B<sub>12</sub> 薬 1,500 μg/日

ビタミン B 複合薬 3 錠/日（チアミン塩化物塩酸塩 75mg/日、ピリドキシン塩酸塩 75mg/日、シアノコバラミン 750 μg/日）

ポラプレジンク 150 mg/日

（1999 年 10 月 6 日：中止 5 ヶ月後）：

矯正視力：右（0.1）、左（0.1）

（2006 年 3 月 29 日：中止 7 年後）：

矯正視力：右（0.1）、左（0.1）

視神経乳頭は耳側蒼白（図4）で、視力、視野ともに横ばいである。

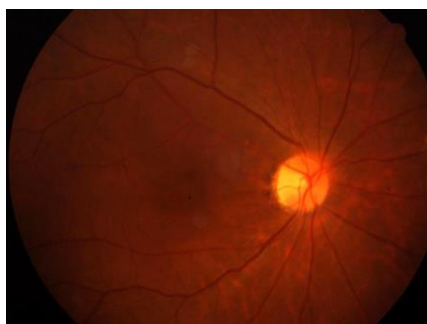


図4

### 【コメント】

両症例ともエタンブトールによる中毒性視神経症である。一般に、投与開始直後には視神経症は起こらず、早いものでも2ヶ月前後から発症してくる。発症は3年後まで広い範囲で起こりうる。投与中止後も数ヶ月間は

進行し、中止後数ヶ月から半年で回復傾向が出現してくる。しかし、中止後1年以降の回復は難しいといわれている<sup>12)</sup>。なお、イソニアジドも視神経症を生じる可能性があるが原因はビタミン B<sub>6</sub> 欠乏によると考えられており、ビタミン B<sub>6</sub> は必ず併用すべきである。

エタンブトールによる中毒性視神経症は通常は可逆的で、回復するケースが多いといわれているが、予後不良のものも決して少なくない<sup>6)</sup>。症例1は回復例であるが、症例2は非回復例である。投与中止が遅れた場合、視力0.1以下のものは予後不良である。また、腎機能低下、糖尿病、貧血、高齢者、低体重者（40 kg 以下）は視神経症が発症しやすい。エタンブトールは視神経炎、糖尿病、アルコール中毒の患者、乳幼児は原則禁忌である。

## 7-2. 引用文献・参考資料

- 1) Schmidt IG, Schmidt LH : Studies of the neurotoxicity of ethambutol and its racemate for the rhesus monkey. *J Neuropathol Exp Neurol* 25 : 40-67, 1966.
- 2) Lessell S : Histopathology of experimental ethambutol intoxication. *Invest Ophthalmol Vis Sci* 15 : 765-769, 1976.
- 3) Chiou GCY (Ed) : *Ophthalmic toxicology*, 2nd edition. Taylor & Francis, Philadelphia, 1999.
- 4) Hayreh SS : Amiodarone, erectile dysfunction drugs, and non-arteritic ischemic optic neuropathy. *J Neuro-ophthalmol* 26 : 154-155, 2006.
- 5) Saijo T, Hayashi K, Yamada H, Wakakura M : Linezolid-induced optic neuropathy *Am J Ophthalmol* 139 : 1114-1116, 2005.
- 6) Melamud A, Kosmorsky GS, Lee MS : Ocular ethambutol toxicity. *Mayo Clin Proc* 78 : 1409-1411, 2003.
- 7) Kiyosawa M, Ishikawa S : A case of isoniazid induced optic neuropathy. *Neuro-ophthalmology* 2 : 67-70, 1981.
- 8) 石川 均 : 栄養欠乏性・中毒性視神経症. *眼科プラクティス* 5 : 193-195, 2005.
- 9) 若倉雅登 : 中毒と視神経乳頭所見. *あたらしい眼科* 23 : 577-580, 2006.
- 10) 向野和雄、市辺義章 : 眼の薬物中毒の診断. *眼科* 47 : 125-139, 2005.
- 11) 竹下佳利, 井上美奈香 : エタンブトール投与量と視神経症の発症率. *臨眼* 57 : 687-690, 2003.
- 12) 加島陽二 : 視覚障害 : 皮膚粘膜眼症候群, 視力障害, 視神経炎, 中毒性視神経症, ステロイド緑内障. *成人病と生活習慣病* 36 : 1448-1452, 2006.

**参考1 医薬品、医療機器等の品質、有効性及び安全性の確保等に関する法律（以下、医薬品医療機器等法）第68条の10に基づく副作用報告件数（医薬品別）**

○注意事項

1) 医薬品医療機器等法 第68条の10の規定に基づき報告があったもののうち、PMDAの医薬品副作用データベース（英名：Japanese Adverse Drug Event Report database、略称；JADER）を利用し、報告の多い推定原因医薬品（原則として上位10位）を列記したものを。

注)「件数」とは、報告された副作用の延べ数を集計したもの。例えば、1症例で肝障害及び肺障害が報告された場合には、肝障害1件・肺障害1件として集計。

2) 医薬品医療機器等法に基づく副作用報告は、医薬品の副作用によるものと疑われる症例を報告するものであるが、医薬品との因果関係が認められないものや情報不足等により評価できないものも幅広く報告されている。

3) 報告件数の順位については、各医薬品の販売量が異なること、また使用法、使用頻度、併用医薬品、原疾患、合併症等が症例により異なるため、単純に比較できないことに留意すること。

4) 副作用名は、用語の統一のため、ICH国際医薬用語集日本語版（MedDRA/J）ver. 21.1に記載されている用語（Preferred Term：基本語）で表示している。

年度	副作用名	医薬品名	件数
平成28年度	網膜出血	アピキサバン	7
		ラニズマブ(遺伝子組換え)	7
		ベルテポルフィン	6
		アフリベルセプト(遺伝子組換え)	4
		アスピリン	3
		スニチニブリンゴ酸塩	2
		バゼドキシフェン酢酸塩	2
		クロピドグレル硫酸塩	2
		エドキサバントシル酸塩水和物	2
		レジパスビル アセトン付加物・ソホスブビル	2
		その他	30
	合計	67	
	網膜症	ペメトレキセドナトリウム水和物	1
		インスリン グラルギン(遺伝子組換え)	1
		アトルバスタチンカルシウム水和物	1
	合計	3	
	網膜色素上皮症	メチルプレドニゾロンコハク酸エステルナトリウム	1
プレドニゾロン		1	

	合 計	2
網膜血管障害	トラスツズマブ エムタンシン(遺伝子組換え)	1
	アフリベルセプト(遺伝子組換え)	1
	アキシチニブ	1
	合 計	3
網膜静脈閉塞	クエチアピソフマル酸塩	6
	リスペリドン	2
	レジパスビル アセトン付加物・ソホスブビル	1
	リバーロキサバン	1
	ボノプラザソフマル酸塩・アモキシシリン水和物・ク	1
	ラリスロマイシン	1
	プレガバリン	1
	トホグリフロジソ水和物	1
	タモキシフェソクエン酸塩	1
	スルピリド	1
	ジヒドロエルゴタミソメシル酸塩	1
	カルバマゼピン	1
	アフリベルセプト(遺伝子組換え)	1
	アピキサバン	1
	アキシチニブ	1
	合 計	20
網膜動脈閉塞	ベルテポソルフィン	1
	プレガバリン	1
	オシメルチニブメシル酸塩	1
	合 計	3
視神経症	組換え沈降B型肝炎ワクチソ(酵母由来)	1
	リュープソレリン酢酸塩	1
	リネゾリド	1
	ジスルフィラム	1
	合 計	4
視野欠損	組換え沈降2価ヒトパピローマウイルス様粒子ワクチソ(イラソサギソウワバ細胞由来)	7
	ラタソプロソト	7
	プレガバリン	5
	ベポタソチソベシル酸塩	1
	ブリモニジソ酒石酸塩	1
	ドロソピソレソソ・エチニソエストラジオール ベータ	1
	デクス	
	トブラマイシン	1
	オセソタミビルリン酸塩	1

		アフリベルセプト(遺伝子組換え)	1
		合計	25
	視力低下	ラニビズマブ(遺伝子組換え)	18
		プレガバリン	13
		ベルテポルフィン	3
		テガフル・ギメラシル・オテラシルカリウム配合剤	3
		シスプラチン	2
		ブリモニジン酒石酸塩	2
		エルロチニブ塩酸塩	2
		ベバシズマブ(遺伝子組換え)	2
		ポリコナゾール	2
		その他	19
		合計	66
平成29年度	網膜出血	リバーロキサバン	10
		アピキサバン	5
		ベルテポルフィン	4
		ラニビズマブ(遺伝子組換え)	4
		クロピドグレル硫酸塩	2
		デュラグルチド(遺伝子組換え)	2
		プレガバリン	2
		オマリグリプチン	2
		ダサチニブ水和物	2
		アフリベルセプト(遺伝子組換え)	2
		その他	27
		合計	63
	網膜症	タモキシフェンクエン酸塩	4
		組換え沈降2価ヒトパピローマウイルス様粒子ワクチン(イラクサギンウワバ細胞由来)	1
		マイトマイシンC	1
		ペグインターフェロン アルファ-2b(遺伝子組換え)	1
		パクリタキセル	1
		ダサチニブ水和物	1
		シタグリプチンリン酸塩水和物	1
		シスプラチン	1
		クロルプロマジン・プロメタジン配合剤(1)	1
		合計	12
	網膜血管障害	ラニビズマブ(遺伝子組換え)	2
		ベルテポルフィン	1
		合計	3

網膜静脈閉塞	ラニビズマブ(遺伝子組換え)	6
	バゼドキシフェン酢酸塩	2
	ノルエチステロン・エチニルエストラジオール	2
	アフリベルセプト(遺伝子組換え)	2
	精製ヒアルロン酸ナトリウム	1
	ルキシソリチニブリン酸塩	1
	リバーロキサバン	1
	リスペリドン	1
	ラロキシフェン塩酸塩	1
	ドロスピレノン・エチニルエストラジオール ベータ デクス	1
	デュタステリド	1
	テノホビル ジソプロキシシルフマル酸塩	1
	デソゲストレル・エチニルエストラジオール	1
	ダルベポエチン アルファ(遺伝子組換え)	1
	セクキヌマブ(遺伝子組換え)	1
	合 計	23
網膜動脈閉塞	アフリベルセプト(遺伝子組換え)	2
	アスピリン	2
	肺炎球菌ワクチン	1
	レボノルゲストレル・エチニルエストラジオール	1
	リパスジル塩酸塩水和物	1
	ニボルマブ(遺伝子組換え)	1
	トシリズマブ(遺伝子組換え)	1
	合 計	9
視神経症	エタンブトール塩酸塩	4
	メサラジン	1
	クロラムフェニコール	1
	合 計	6
視野欠損	バゼドキシフェン酢酸塩	4
	エタンブトール塩酸塩	2
	デュロキセチン塩酸塩	1
	組換え沈降2価ヒトパピローマウイルス様粒子ワク チン(イラクサギンウワバ細胞由来)	1
	アミオダロン塩酸塩	1
	イデュルスルファーゼ(遺伝子組換え)	1
	組換え沈降4価ヒトパピローマウイルス様粒子ワク チン(酵母由来)	1
	グアンファシン塩酸塩	1
	クラリスロマイシン	1

	シルデナフィルクエン酸塩	1
	トシリズマブ(遺伝子組換え)	1
	アキシチニブ	1
	レトロゾール	1
	非ピリン系感冒剤(4)	1
	プレガバリン	1
	ブロダルマブ(遺伝子組換え)	1
	ベバシズマブ(遺伝子組換え)	1
	ラタノプロスト	1
	リネゾリド	1
	タダラフィル	1
	合 計	25
視力低下	ラニビズマブ(遺伝子組換え)	10
	プレガバリン	9
	ラタノプロスト	3
	シルデナフィルクエン酸塩	3
	組換え沈降2価ヒトパピローマウイルス様粒子ワクチン(イラクサギンウワバ細胞由来)	2
	アフリベルセプト(遺伝子組換え)	2
	アムロジピンベシル酸塩・アトルバスタチンカルシウム水和物配合剤(4)	2
	ニボルマブ(遺伝子組換え)	2
	バゼドキシフェン酢酸塩	2
	その他	24
	合 計	59

※ 医薬品の販売名、添付文書の内容等を知りたい時は、このホームページにリンクしている独立行政法人医薬品医療機器総合機構の「医療用医薬品 情報検索」から確認することができます。

<http://www.pmda.go.jp/PmdaSearch/iyakuSearch/>

## 参考2 ICH 国際医薬用語集日本語版 (MedDRA/J) ver. 21.1 における主な関連用語一覧

日米 EU 医薬品規制調和国際会議 (ICH) において検討され、取りまとめられた「ICH 国際医薬用語集 (MedDRA)」は、医薬品規制等に使用される医学用語 (副作用、効能・使用目的、医学的状态等) についての標準化を図ることを目的としたものであり、平成16年3月25日付薬食安発第0325001号・薬食審査発第0325032号厚生労働省医薬食品局安全対策課長・審査管理課長通知「ICH 国際医薬用語集日本語版 (MedDRA/J)」の使用について」により、薬事法に基づく副作用等報告において、その使用を推奨しているところである。

網膜障害に関連する用語はかなり多く、下記に「網膜」という表現を持つPT (基本語) のみを示す。

また、MedDRA でコーディングされたデータを検索するために開発された MedDRA 標準検索式 (SMQ) には、「網膜障害 (SMQ)」があり、これを利用すれば、MedDRA でコーディングされたデータから包括的な症例検索が実施することができる。

名称	英語名
○PT：基本語 (Preferred Term)	
MEK阻害剤関連漿液性網膜症	MEK inhibitor-associated serous retinopathy
ウイルス性網膜炎	Retinitis viral
エイズ網膜症	AIDS retinopathy
カンジダ性網膜炎	Candida retinitis
サイトメガロウイルス性脈絡網膜炎	Cytomegalovirus chorioretinitis
ヒストプラズマ性網膜炎	Retinitis histoplasma
プルチェル網膜症	Purtscher retinopathy
遺伝性網膜ジストロフィー	Hereditary retinal dystrophy
黄斑部網膜厚測定	Macula thickness measurement
黄斑網膜色素上皮剥離	Detachment of macular retinal pigment epithelium
壊死性ヘルペス性網膜症	Necrotising herpetic retinopathy
壊死性網膜炎	Necrotising retinitis
鎌状赤血球網膜症	Retinopathy sickle cell
眼球外網膜芽細胞腫	Extraocular retinoblastoma
急性黄斑網膜外層症	Acute macular outer retinopathy
急性帯状潜在性網膜外層症	Acute zonal occult outer retinopathy
牽引性網膜剥離	Tractional retinal detachment
後天性色素性網膜症	Acquired pigmented retinopathy
高血圧性網膜症	Retinopathy hypertensive
自己免疫性網膜症	Autoimmune retinopathy



腫瘍随伴性網膜症	Paraneoplastic retinopathy
出血性網膜症	Retinopathy haemorrhagic
色素性網膜炎	Retinitis pigmentosa
真菌性網膜炎	Fungal retinitis
人工網膜植込み	Retinal implant
静脈うっ滞網膜症	Venous stasis retinopathy
先天性脈絡網膜変性	Chorioretinal degeneration congenital
先天性網膜異常	Retinal anomaly congenital
先天性網膜芽細胞腫	Congenital retinoblastoma
先天性網膜症	Retinopathy congenital
先天性網膜分離症	Retinoschisis congenital
増殖性網膜症	Retinopathy proliferative
帯状疱疹性壊死性網膜症	Herpes zoster necrotising retinopathy
単純ヘルペス性壊死性網膜症	Herpes simplex necrotising retinopathy
糖尿病性網膜浮腫	Diabetic retinal oedema
糖尿病網膜症	Diabetic retinopathy
動脈硬化性網膜症	Arteriosclerotic retinopathy
日光網膜症	Retinopathy solar
粘度亢進網膜症	Retinopathy hyperviscosity
白血病性網膜症	Leukaemic retinopathy
非感染性脈絡網膜炎	Noninfective chorioretinitis
非感染性網膜炎	Noninfective retinitis
非増殖性網膜症	Non-proliferative retinopathy
放射線網膜症	Radiation retinopathy
未熟児網膜症	Retinopathy of prematurity
脈絡網膜炎	Chorioretinitis
脈絡網膜障害	Chorioretinal disorder
脈絡網膜癒痕	Chorioretinal scar
網膜のホワイトウィズアウトプレッシャー	Retinal white without pressure
網膜の悪性新生物	Malignant neoplasm of retina
網膜の良性新生物	Benign neoplasm of retina
網膜ジストロフィー	Retinal dystrophy
網膜ドルーゼン	Retinal drusen
網膜レーザー凝固	Retinal laser coagulation
網膜移植	Retinal transplant
網膜炎	Retinitis
網膜下液	Subretinal fluid
網膜下血腫	Subretinal haematoma

網膜下高反射滲出液	Subretinal hyperreflective exudation
網膜下線維症	Subretinal fibrosis
網膜芽細胞腫	Retinoblastoma
網膜機能檢查異常	Retinal function test abnormal
網膜機能檢查正常	Retinal function test normal
網膜虛血	Retinal ischaemia
網膜欠損	Retinal coloboma
網膜血管炎	Retinal vasculitis
網膜血管血栓症	Retinal vascular thrombosis
網膜血管腫	Haemangioma of retina
網膜血管周圍鞘形成	Retinal perivascular sheathing
網膜血管障害	Retinal vascular disorder
網膜血管新生	Retinal neovascularisation
網膜血管造影	Angiogram retina
網膜血管造影異常	Angiogram retina abnormal
網膜血管造影正常	Angiogram retina normal
網膜血管断裂	Retinal vessel avulsion
網膜血管閉塞	Retinal vascular occlusion
網膜血管瘤	Retinal aneurysm
網膜光毒性	Retinal phototoxicity
網膜梗塞	Retinal infarction
網膜黑色腫	Retinal melanoma
網膜脂血症	Lipaemia retinalis
網膜手術	Retinal operation
網膜腫瘍摘除	Retinal tumour excision
網膜出血	Retinal haemorrhage
網膜症	Retinopathy
網膜障害	Retinal disorder
網膜色素細胞腫	Retinal melanocytoma
網膜色素上皮症	Retinal pigment epitheliopathy
網膜色素上皮剝離	Detachment of retinal pigment epithelium
網膜色素上皮裂孔	Retinal pigment epithelial tear
網膜色素脱失	Retinal depigmentation
網膜色素沈着	Retinal pigmentation
網膜振盪	Commotio retinae
網膜新生物	Retinal neoplasm
網膜図	Retinogram
網膜図異常	Retinogram abnormal

網膜図正常	Retinogram normal
網膜性片頭痛	Retinal migraine
網膜生検	Biopsy retina
網膜生検異常	Biopsy retina abnormal
網膜生検正常	Biopsy retina normal
網膜静脈血栓症	Retinal vein thrombosis
網膜静脈閉塞	Retinal vein occlusion
網膜静脈瘤	Retinal vein varices
網膜線維症	Retinal fibrosis
網膜蒼白	Retinal pallor
網膜側副血管	Retinal collateral vessels
網膜損傷	Retinal injury
網膜沈着物	Retinal deposits
網膜動静脈奇形	Retinal arteriovenous malformation
網膜動脈狭窄	Retinal artery stenosis
網膜動脈血栓症	Retinal artery thrombosis
網膜動脈塞栓症	Retinal artery embolism
網膜動脈閉塞	Retinal artery occlusion
網膜動脈攣縮	Retinal artery spasm
網膜動脈瘤破裂	Retinal aneurysm rupture
網膜毒性	Retinal toxicity
網膜嚢胞	Retinal cyst
網膜嚢胞切除	Retinal cyst excision
網膜剥離	Retinal detachment
網膜肥厚	Retinal thickening
網膜浮腫	Retinal oedema
網膜復位	Retinopexy
網膜分離症	Retinoschisis
網膜変性	Retinal degeneration
網膜末梢血管拡張	Retinal telangiectasia
網膜冷凍アブレーション	Retinal cryoablation
網膜裂孔	Retinal tear
網膜滲出斑	Retinal infiltrates
網膜滲出物	Retinal exudates
網膜瘢痕	Retinal scar
裂孔原性網膜剥離	Rhegmatogenous retinal detachment
漿液性網膜剥離	Serous retinal detachment
滲出性網膜症	Exudative retinopathy

### 参考3 医薬品副作用被害救済制度の給付決定件数

○注意事項

- 1) 平成25年度～平成29年度の5年間に給付が決定された請求事例について原因医薬品の薬効小分類（原則として上位5位）を列記したもの。
- 2) 一般的な副作用の傾向を示した内訳ではなく、救済事例に対する集計であり、単純に医薬品等の安全性を評価又は比較することはできないことに留意すること。
- 3) 1つの健康被害に対して複数の原因医薬品があるので、請求事例数とは合致しない。
- 4) 副作用による健康被害名は、用語の統一のため、ICH国際医薬用語集日本語版（MedDRA/J）ver. 21.0に収載されている用語（Preferred Term：基本語）で表示している。
- 5) 薬効小分類とは日本標準商品分類の医薬品及び関連製品（中分類87）における分類で、3桁の分類番号で示され、医薬品の薬効又は性質を表すものである。

年度	副作用による健康被害名	原因医薬品の薬効小分類 (分類番号)	件数
平成25～29年度 (令和元年6月集計)	網膜出血		0
	網膜症	精神神経用剤 (117)	2
		その他の腫瘍用薬 (429)	1
		ワクチン類 (631)	1
		合計	4
	網膜色素上皮症		0
	網膜血管障害		0
	網膜静脈閉塞		0
	網膜動脈閉塞	副腎ホルモン剤 (245)	1
		混合ホルモン剤 (248)	1
		その他の腫瘍用薬 (429)	1
		合計	3
	視神経症	抗結核剤 (622)	11
		消化性潰瘍用剤 (232)	2
		合成抗菌剤 (624)	1
合計		14	
虚血性視神経症	X線造影剤 (721)	1	
視力低下		0	

※ 副作用救済給付の決定に関する情報は独立行政法人医薬品医療機器総合機構のホームページにおいて公

表されている。

(<https://www.pmda.go.jp/relief-services/adr-sufferers/0043.html>)

## 参考4 医薬品副作用被害救済制度について

### ○「医薬品副作用被害救済制度」とは

病院・診療所で処方された医薬品、薬局などで購入した医薬品、又は再生医療等製品（医薬品等）を適正に使用したにもかかわらず発生した副作用による入院治療が必要な程度の疾病や日常生活が著しく制限される程度の障害などの健康被害について救済給付を行う制度です。

昭和55年5月1日以降（再生医療等製品については、平成26年11月25日以降）に使用された医薬品等が原因となって発生した副作用による健康被害が救済の対象となります。

### ○救済の対象とならない場合

次のような場合は、医薬品副作用被害救済制度の救済給付の対象にはなりません。

- 1) 医薬品等の使用目的・方法が適正であったとは認められない場合。
- 2) 医薬品等の副作用において、健康被害が入院治療を要する程度ではなかった場合などや請求期限が経過した場合。
- 3) 対象除外医薬品による健康被害の場合（抗がん剤、免疫抑制剤などの一部に対象除外医薬品があります）。
- 4) 医薬品等の製造販売業者などに明らかに損害賠償責任がある場合。
- 5) 救命のためにやむを得ず通常の使用量を超えて医薬品等を使用し、健康被害の発生があらかじめ認識されていたなどの場合。
- 6) 法定予防接種を受けたことによるものである場合（予防接種健康被害救済制度があります）。  
なお、任意に予防接種を受けた場合は対象となります。

### ○「生物由来製品感染等被害救済制度」とは

平成16年4月1日に生物由来製品感染等被害救済制度が創設されました。創設日以降（再生医療等製品については、平成26年11月25日以降）に生物由来製品、又は再生医療等製品（生物由来製品等）を適正に使用したにもかかわらず、その製品を介して感染などが発生した場合に、入院治療が必要な程度の疾病や日常生活が著しく制限される程度の障害などの健康被害について救済給付を行う制度です。感染後の発症を予防するための治療や二次感染者なども救済の対象となります。制度のしくみについては、「医薬品副作用被害救済制度」と同様です。

○7 種類の給付

給付の種類は、疾病に対する医療費、医療手当、障害に対する障害年金、障害児養育年金、死亡に対する遺族年金、遺族一時金、葬祭料の7種類があります。

○給付の種類と請求期限

- ・疾病（入院治療を必要とする程度）について医療を受けた場合

医療費	副作用による疾病の治療に要した費用（ただし、健康保険などによる給付の額を差し引いた自己負担分）について実費償還として給付。
医療手当	副作用による疾病の治療に伴う医療費以外の費用の負担に着目して給付。
請求期限	医療費→医療費の支給の対象となる費用の支払いが行われたときから5年以内。 医療手当→請求に係る医療が行われた日の属する月の翌月の初日から5年以内。

- ・障害（日常生活が著しく制限される程度以上のもの）の場合  
（機構法で定める等級で1級・2級の場合）

障害年金	副作用により一定程度の障害の状態にある18歳以上の人の生活補償などを目的として給付。
障害児養育年金	副作用により一定程度の障害の状態にある18歳未満の人を養育する人に対して給付。
請求期限	なし

- ・死亡した場合

遺族年金	生計維持者が副作用により死亡した場合に、その遺族の生活の立て直しなどを目的として給付。
遺族一時金	生計維持者以外の方が副作用により死亡した場合に、その遺族に対する見舞等を目的として給付。
葬祭料	副作用により死亡した人の葬祭を行うことに伴う出費に着目して給付。
請求期限	死亡の時から5年以内。ただし、医療費、医療手当、障害年金または障害児養育年金の支給の決定があった場合には、その死亡のときから2年以内。

○救済給付の請求

給付の請求は、副作用によって重篤な健康被害を受けた本人またはその遺族が直接、独立行政法人医薬品医療機器総合機構（以下、PMDA）に対して行います。

○必要な書類（医師の診断書・投薬・使用証明書・受診証明書等）

救済給付を請求する場合は、発現した症状及び経過と、それが医薬品を使用したことによるものだという関係を証明しなければなりません。そのためには、副作用の治療を行った医師の診断書や処方を行った医師の投薬・使用証明書、あるいは薬局等で医薬品を購入した場合は販売証明書が必要となりますので、請求者はそれらの書類の作成を医師等に依頼し、請求者が記入した請求書とともに、PMDA に提出します。また、医療費・医療手当を請求する場合は、副作用の治療に要した費用の額を証明する受診証明書も必要となります。

請求書、診断書などの用紙は、PMDA のホームページからダウンロードすることができます。

(<http://www.pmda.go.jp/relief-services/adr-sufferers/0004.html>)