

Metal-on-Metal 人工股関節全置換術合併症の診療指針(推奨)

日本人工関節学会金属対金属人工股関節合併症調査委員会

平成 28 年 2 月 29 日

【はじめに】

人工股関節全置換術 (THA) におけるインプラント固定性の問題が改善された 1990 年代には、ポリエチレン摩耗による骨溶解と無菌性弛みが THA の長期成績におよぼす最も大きな問題となった。この対策として、28mm 骨頭径の Metal-on-Metal (MoM) 摺動部が開発され、MoM-THA は臨床的にも安定した成績が報告されるようになった。更に、1990 年代後半に耐摩耗性に優れた MoM 表面置換型人工股関節 (MoM-HR) の開発と初期臨床的成功により、2000 年代にはいって低摩耗性と低脱臼率を期待して、大きな骨頭の MoM 摺動部が通常のステム型 THA でも使用できるモジュラー MoM 摺動部の開発へと進んだ。ヒップシミュレーター試験において大径骨頭摺動面の MoM 摺動部の摩耗は少ないことが証明されている¹⁾。骨頭が大きければ、MoM 関節摺動面は fluid-film lubrication となり、更に低摩耗が期待できる。

MoM-THA を施行した患者の多くは、股関節機能が良好で、重篤な問題を生じるリスクは極めて低いと考えられる。しかし、このタイプのインプラントの中には、比較的術後短期間で疼痛やインプラント周囲の偽腫瘍と呼ばれる腫瘍性病変を誘発し、再手術を要する症例の報告が増加してきている。また、時には広範なインプラント周囲組織壊死により、再置換術後の早期弛みや再発性脱臼などの成績不良例も報告されている²⁾。

一方、金属摩耗粉は、股関節内が金属色になるほど大量に生じると局所的に組織毒性を有するとされ、Co,Cr 金属イオンには腎毒性、遺伝子毒性、IV 型のアレルギー反応などを惹起する可能性があるとされている。金属摩耗粉に起因する不具合は、ARMD (adverse reactions to metal debris) や ALTR (adverse local tissue reactions)²⁾ と言われ、従来からの aseptic lymphocyte-dominated vasculitis associated lesion (ALVAL)、metallosis、pseudotumor、granuloma inflammation などの総称として用いられるようになった。

本邦では厚生労働省が、日本での MoM 摺動部の ARMD の実態調査と診断や治療ガイドライン作成を日本整形外科学会に依頼し、日本整形外科学会は日本人工関節学会に本件を委託し、同学会に金属対金属人工股関節合併症調査委員会が組織され、2012 年に全国的な ARMD の疫学調査を行った³⁾。

本邦ならびに海外では、ARMD の発生頻度記載論文 (2015 年 1 月までの集計、Hip Resurfacing (HR) 31 編^{3) ~ 33)} ステム型 THA の 47 編^{16 ~ 18)、25)、26)}

34) -75) の調査で、下記表 1.のようにステム型 THAの方が HR より ARMD の発生頻度が高かった。

人工関節	ARMD数/症例数	ARMD発生頻度
HR	326/17407	1.9%
ステム型THA	605/8658	7.0%

表 1.

本邦では、MoM 機種販売実績のある 7 社の 2000 年 1 月 1 日から 12 年間に国内で販売されたインプラントの総数は 23,226 関節であった。本邦における人工股関節を扱う医療機関（各社 MoM 機種使用実績 5 位までの施設と、50 例以上使用した施設を合わせた 101 施設に対して調査を行ったところ、82 施設（81%）から回答が得られた）へのアンケートでは、使用された MoM 摺動部は HR が 606 関節、ステム型 THA が 12,881 関節であった。そのうち、合併症として報告された ARMD 数はステム型 THA の 160 関節（1.2%）、HR の 3 関節（0.5%）であることが判明した³⁾。

本稿では、このような MoM THA インプラント特有の合併症の早期診断と適切な対応を促すため、ARMD の診断と治療の診療指針を提案する。

【ARMD の診断】

MoM THA における ARMD の臨床診断には、

- 1)臨床症状
- 2)画像所見：X 線像（インプラントの設置位置と固定性）、MRI、CT、超音波
- 3)臨床検査
- 4)CoCr イオンの濃度
- 5)病理組織学的検査 が用いられる。

1)臨床症状

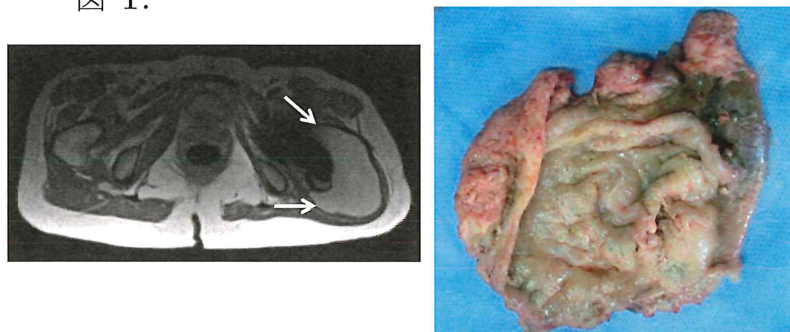
MoM THA 後の股関節部痛は、インプラントの弛みなど、何らかの人工股関節の不具合を疑うきっかけになるが、ARMD を疑わせる特異的な臨床症状はない。その症状は、股関節痛のみに限らず、股関節違和感、腫瘤触知、下肢浮腫、大腿神経麻痺、脱臼、骨折、DVT などである⁷⁶⁾。さらに全身症状も報告され、そのなかには聴覚障害、視覚障害、注意力散漫、末梢神経障害、心筋症、甲状腺機能低下などが含まれている⁷⁶⁾。有症状の患者は、疼痛の原因が股関節内にあるのか関節外からの症状なのかの鑑別診断が必要である。

2) 画像所見

X線像： MoM THA では、疼痛の原因究明にはコンポーネントの弛みの画像診断が重要であるが、特に寛骨臼カップの fibrous fixation は界面の所見のみでは診断が容易ではない。ARMD の X 線像所見としては、骨溶解像が重要である。術直後と最新 X 線像の所見を比較し、インプラントの移動や骨盤および大腿骨近位部の骨溶解像を見つけることがポイントとなる。カップの外転角 50 度以上の急峻設置、combined anteversion 角が 40 度以上では ARMD の危険性が高いと言われている⁷⁷⁾。HR での頸部狭小化は ARMD を示唆する所見である⁷⁸⁾。

MRI：金属アーチファクトを軽減するシークエンスで、関節周囲偽腫瘍（図 1.）、組織浮腫や壊死を検出する。なお、当委員会が行った全国調査^{79,80)}では、偽腫瘍の画像所見のうち、再手術が行われる率が高かったものは、①最大径 50mm 以上、②内容物が固形または混合型（液状では率が低い）、③形状が塊状または不整形（扁平では率が低い）、④偽腫瘍壁の厚みが 2 mm 以上であった。偽腫瘍を診断するための MRI 所見の分類を 4 編の論文からの抜粋として表 1^{81~84)}に記載した。

図 1.



Pseudotumor classification

Anderson : Skeletal Radiol 2011.
 Matthies : CORR 2012.
 Hart : JBJS Am 2012.
 Hauptfleisch: Skeletal Radiol 2012.

Pseudotumor category	Wall	Shape
1	Thin	Flat or small
2	Thick	Large
3	Solid	Any shape

表 1.

3) 臨床検査

穿刺液の検査：人工股関節周囲感染の鑑別診断のために、細菌培養、抗生剤感受性検査、細胞数カウント、細胞分画を調べる。穿刺液検査は感染と ARMD の鑑別診断に有用である。人工股関節感染症の穿刺液とは異なり ARMD の穿刺液は低粘稠度で黄色あるいは灰色を呈し濁っている（液中の debris による）。関節液の pH は高く、関節液中の細胞数は少なく、培養検査でも菌は検出されない。穿刺液中の白血球数のカウントは自動ではなく、マニュアルで行うことを推奨する。

血液検査：Erythrocyte sedimentation rate (ESR) と C-reactive protein

(CRP)は ARMD で上昇する可能性があり、注意を要する。

4) 血中、血清金属イオン濃度

MoM THA のなかには、血中、血清金属イオン濃度が上昇する症例がある。このことは、金属イオン、金属粒子が股関節局所のみならず、全身性に拡散することを意味する。血中、血清金属イオン濃度と MoM の摩耗や ARMD の程度とは必ずしも相関しない。高い金属イオン濃度のみでは、人工股関節の再置換術が適応されないが、血中、血清 Co および Cr イオン濃度がそれぞれ 7ppb ($7 \mu\text{g/L}$)^{78, 79)} ~⁸⁵⁾ あるいは 4.5 ppb ($4.5 \mu\text{g/L}$)^{86, 87)} を超えると、嚴重な経過観察の目安となっている。しかし、日本では、現時点で血清金属濃度の測定は保険収載されていない。一方、血清金属濃度は ARMD の診断のスクリーニングにならないとする意見もある^{82, 88, 89)}。また、組織内の金属濃度が ARMD の程度に相関するとの意見がある⁹⁰⁾。しかし、20ppb を超える極度の異常値は、神経系や腎障害の原因となりうるため、それらを疑う時には検査が必要である。

5) 病理組織学的検査

病理組織学的検査では、好中球の集簇などの所見を参考にして細菌感染との鑑別を行う。人工股関節周囲の組織あるいは偽腫瘍の組織にて、Aseptic lymphocyte-dominated vasculitis-associated lesion (ALVAL)⁹¹⁾ と呼ばれるリンパ球の集簇と組織壊死を主体とした病理像は、ARMD に特徴的な所見とされる。

【本邦における ARMD の発生頻度と機種】

本邦においても MoM THA の ARMD の発生頻度は、HR よりステム型 THA の方が高かった³⁾。MoM ステム型 THA では、骨頭・ステムネック（ステムネックに骨頭を設置する部位を trunnion という）間の金属の嵌合部位も金属摩耗粉やイオンの発生源となる。MoM THA の文献レビューでは、ステム型 THA は HR の約 4 倍の ARMD の発生率であった²⁾。これは、ステム型 THA のネック trunnion と骨頭間の嵌合不具合が ARMD の発生に関与していることを物語っている。さらに、Garbuz らは、同一 MoM 関節摺動面をもつ HR とステム型 THA の術後の金属濃度の比較において、HR よりステム型 THA が明らかに高い血中濃度であったことを報告した²¹⁾。したがって、MoM ステム型 THA は、摺動面より骨頭とネック trunnion における金属の結合部位に問題が生じ得ると考えられる。ステム trunnion と金属骨頭間で生じる金属関連の不

具合は **trunnionosis**⁹²⁾と呼ばれている。骨頭を結合した **trunnion** には、骨頭との間で金属隙間腐食 (**crevice corrosion**)⁹³⁾が生じる。さらに、骨頭と **trunnion** 間の **micromotion** によって、金属表面の酸化被膜が破綻し、金属表面が酸素含有体液に触れることにより金属腐食が進行する (**mechanically assisted crevice corrosion**)。 **Trunnionosis** とは、この金属腐食から漏出した金属摩耗粉やイオンが原因で、股関節周囲の軟部・骨組織に **ARMD** を生じる現象である。別の言い方としては、**taperosis**⁹⁴⁾などがある。

以上より、HRよりステム型THAにおいて摩耗金属による術後合併症が多いと考えられる。本委員会の調査では、ARMDの診断率と再置換術率に関して、Conserve Plus (Wright Medical、現MicroPort) が2.9%、Cormet (Corin)が3.4%、Ultamet (DePuy)が1.6%の再置換術率であり、ARMDの発生頻度の高い機種であった (表3.)³⁾。

寛骨臼カップ機種別ARMD診断例数(率)と再手術数(率) 表3.

機種名	ARMD診断数(率)	再手術数(率)
Conserve (Wright medical)	116/1295 (9.0%)	38/1295 (2.9%)
Ultamet (DePuy)	100/3268 (3.1%)	52/3268 (1.6%)
Cormet (Corin)	42/494 (8.5%)	17/494 (3.4%)
Adept (MMT, Stryker)	32/793 (4.0%)	5/793 (0.6%)
M2a (Biomet)	22/1230 (1.8%)	7/1230 (0.6%)
M2a Magnum (Biomet)	20/1172 (1.7%)	8/1172 (0.7%)
Metasul (Zimmer)	5/1332 (0.4%)	5/1332 (0.4%)
BHR (MMT, Smith & Nephew)	6/306 (2.0%)	0/306 (0%)
LINAGE (Wright medical)	1/161 (0.6%)	1/161 (0.6%)
Dynasty (Wright medical)	0/76 (0%)	0/76 (0%)
FMP (泉工医科)	0/205 (0%)	0/205 (0%)

【MoM THA 術後の診療のアルゴリズム】

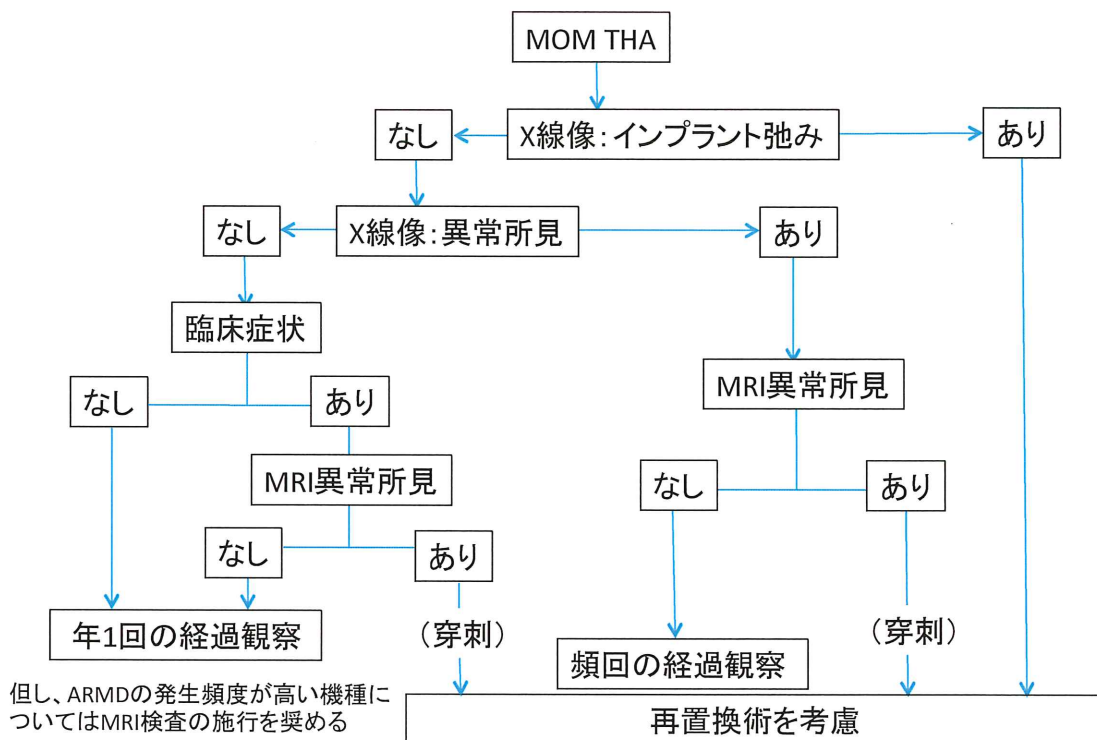
MoM THA 術後の診療アルゴリズムを提案する (図 2)。

図 2 のアルゴリズムにおいて、

1. X線像でインプラントの弛みがあれば、再置換術を考慮する。
2. 弛みのない場合、X線像上でのカップの設置不良や骨溶解などがあり、MRIの異常所見があれば再置換術を考慮する。この場合、穿刺検査により感染の鑑別も参考となる。MRIの異常所見がなければ頻回の経過観察を推奨する。

3. X線像での異常所見がない場合で臨床症状がある場合、MRIでの異常所見があれば再置換術を考慮する。この場合、穿刺検査により感染の鑑別も参考となる。MRIの異常所見がなければ、年1回の経過観察を推奨する。

一方、すべての異常所見、臨床症状がない場合、年1回の経過観察を推奨する。ただし、ARMD頻度の高いConserve Plus (Wright Medical、現MicroPort)、Cormet (Corin)、Ultamet (DePuy)については、MRIスクリーニングを考慮する。



X線像異常所見:カップ設置不良、骨溶解など

MRI:金属アーチファクト軽減MRIを推奨

MRI異常所見:5cm以上の大きさの偽腫瘍の存在や増大傾向 あるいは金属近傍の骨、筋肉の浮腫像

(穿刺):必須検査ではないが、偽腫瘍から採取した穿刺液の検査は、感染有無の診断と再置換術術式の参考となる

図 2.

【再置換術における文献的考察とその対策】

ステム型THAにおけるARMDには、MoM摺動面とtrunnion部からの金属摩耗粉や金属イオンが関与している可能性がある。したがって、ARMDに対する再置換術に際しては、MoM関節摺動面とtrunnion部に対する処置を考慮する必要がある。摺動面に対してはmetal-on-polyかceramic-on-polyへ再置換する方法が考えられる。一方、Trunnion部に対しては、trunnionosisのある場合とな

い場合に分けて考える必要がある。Trunnionosisがある場合には、ステムを抜去して交換するのが望ましいが、ゆるみのないセメントレスステムは通常抜去困難で、抜去に伴う骨折や手術時間延長や再建困難などのリスクもあることから、ステム温存のまま摺動面の再置換術が余儀なくされる場合がある。Trunnionosisを有するステムを抜去したとする論文は15編あったが、16編では、ステムを温存していた(表3.)。強固な固定性が得られていたチタン製ステムでは、ネックにTi sleeveを嵌合させて^{56),95)}骨頭をceramic headに(6編)^{69), 96~100)}交換、あるいは新しいCoCr headへ(5編)^{101~105)}交換されていた。一方、CoCrステムのtrunnionosisが顕著な場合には、ステムの抜去も考慮されるが、最終的には主治医の判断による。

Trunnionosisのなかったステムは温存され、摺動面が交換されていた。

表3. ARMDに対する再置換術の内訳

Trunnionosis	ステム	
	抜去 (編)	温存(編)
なし	0	29
あり	15	16

【まとめ】

1. Metal-on-Metal人工股関節全置換術合併症の診療指針を提案した。
2. ARMDの診断には、臨床症状（股関節痛、違和感、疼痛、腫瘍触知など）、X線像所見（骨溶解像）、MRI所見（関節外液体貯留（偽腫瘍）、組織浮腫、壊死など）、血中、血清CoまたはCrイオン濃度（7ppb=7μg/Lあるいは4.5ppb=4.5μg/L以上）や関節および腫瘍穿刺検査が役立つ。これらに基づくMoM THA術後の診療アルゴリズムを作成した。
3. MoM THA術後の検診で、X線像でのインプラントの弛みがあれば、再置換術を考慮し、弛みのない場合、X線像上でのカップの設置不良や骨溶解などがあり、MRIの異常所見があれば再置換術を考慮する。一方、X線像での異常所見がない場合でも臨床症状がある場合、MRIでの異常所見があれば再置換術を考慮し、なければ年1回の経過観察を推奨する。臨床症状がない場合、通常のTHAと同様の1年から2年に1回の経過観察を推奨する。ただし、本邦でARMD頻度の高いConserve Plus（Wright Medical、現MicroPort）、Cormet（Corin）、Ultamet（DePuy）については、MRIスクリーニングを考慮する。

4. 聴覚障害、視覚障害などARMDの全身症状が疑われる患者では、血中または血清のCoおよび/またはCrイオン濃度の測定を推奨する。
5. ARMDはMoM摺動部とtrunnion部からの金属摩耗粉や金属イオンに誘発されている可能性が高い。ARMDによる再手術では、MoM関節摺動面とtrunnion部に対する処置を考慮する必要がある。摺動面に対してはmetal-on-polyかceramic-on-polyへ交換する方法が考えられる。強固な固定性が得られたチタン製ステムでは、ネックにTi sleeveを嵌合させてのセラミック骨頭を用いた再置換術が行われている。一方、CoCrステムのtrunnionosisが顕著な場合には、ステムの抜去も考慮されるが、最終的には主治医の判断による。

平成28年3月4日

金属対金属人工股関節合併症調査委員会

菅野伸彦、名越智、秋山治彦、加畑多文、高取吉雄、長谷川正裕、蜂谷裕道、安永裕司、中村孝志、飯田寛和

文献

- 1) Leslie I, Williams S, Brown C, et al. Effect of Bearing Size on the Long-Term Wear, Wear Debris, and Ion Levels of Large Diameter Metal-on-Metal Hip Replacements – An In Vitro Study. J Biomed Mater Res B Appl Biomater. 2008 ; 87(1) : 163-72. DOI: 10.1002/jbm.b.31087.
- 2) 名越 智, 安永裕司, 蜂谷裕道ほか. 世界における人工股関節 ARMD の発生傾向. 人工関節学会誌. 2014 ; 44 : 3-4.
- 3) Sugano N, Iida H, Akiyama H, et al. Nationwide investigation into adverse tissue reactions to metal debris after metal-on-metal total hip arthroplasty in Japan. J Orthop Sci .2014 ; 19(1): 85-9. DOI 10.1007/s00776-013-0490-2.
- 4) Carrothers AD, Gilbert RE, Jaiswal A, et al. Birmingham hip resurfacing: the prevalence of failure. J Bone Joint Surg Br. 2010 ; 92(10) : 1344-50. doi: 10.1302/0301-620X.92B10.23504.
- 5) Reito A, Puolakka T, Pajamaki J. Birmingham hip resurfacing: five to eight year results. Int Orthop. 2011 ; 35(8) : 1119-24 . DOI 10.1007/s00264-010-1066-9. Epub 2010 Jun 19.
- 6) Langton DJ, Joyce TJ, Jameson SS, et al. Adverse reaction to metal debris following hip resurfacing: the influence of component type, orientation and volumetric wear. J Bone Joint Surg Br. 2011 ; 93(2) : 164-71. doi: 10.1302/0301-620X.93B2.25099.
- 7) Williams DH, Greidanus NV, Masri BA, et al. Prevalence of pseudotumor in asymptomatic patients after metal-on-metal hip arthroplasty. J Bone Joint Surg Am. 2011 ; 93(23) : 2164-71. doi: 10.2106/JBJS.J.01884.
- 8) Canadian Hip Resurfacing Study Group. A survey on the prevalence of pseudotumors with metal-on-metal hip resurfacing in Canadian academic centers. J Bone Joint Surg Am. 2011 ; 93 Suppl 2 : 118-21. doi: 10.2106/JBJS.J.01848.

- 9) Kwon YM, Thomas P, Summer B, et al. Lymphocyte proliferation responses in patients with pseudotumors following metal-on-metal hip resurfacing arthroplasty. *J Orthop Res.* 2010 ; 28(4) : 444-50. doi: 10.1002/jor.21015.
- 10) Ollivere B, Darrah C, Barker T, et al. Early clinical failure of the Birmingham metal-on-metal hip resurfacing is associated with metallosis and soft-tissue necrosis. *J Bone Joint Surg Br.* 2009 ; 91(8) : 1025-30. doi: 10.1302/0301-620X.91B8.21701.
- 11) Hartmann A, Lutzner J, Kirschner S, et al. Do Survival Rate and Serum Ion Concentrations 10 Years After Metal-on-Metal Hip Resurfacing Provide Evidence for Continued Use? *Clin Orthop Relat Res.* 2012 ; 470(11) : 3118-26. doi: 10.1007/s11999-012-2329-0.
- 12) Kim PR, Beaulé PE, Dunbar M, et al. Cobalt and chromium levels in blood and urine following hip resurfacing arthroplasty with the Conserve Plus implant. *J Bone Joint Surg Am.* 2011 ; 93 Suppl 2 : 107-17. doi: 10.2106/JBJS.J.01721.
- 13) Beaulé PE, Kim PR, Hamdi A, et al. A prospective metal ion study of large-head metal-on-metal bearing: a matched-pair analysis of hip resurfacing versus total hip replacement. *Orthop Clin North Am.* 2011 ; 42(2) : 251-7, ix. doi: 10.1016/j.ocl.2011.01.005.
- 14) deSouza RM, Parsons NR, Oni T, et al. Metal ion levels following resurfacing arthroplasty of the hip: serial results over a ten-year period. *J Bone Joint Surg Br.* 2010 ; 92(12) : 1642-7. doi: 10.1302/0301-620X.92B12.24654.
- 15) Kwon YM, Ostlere SJ, McLardy-Smith P, et al. Asymptomatic pseudotumors after metal-on-metal hip resurfacing arthroplasty: prevalence and metal ion study. *J Arthroplasty.* 2011 ; 26(4) : 511-8. doi: 10.1016/j.arth.2010.05.030. Epub 2010 Jun 29.
- 16) Schmalzried TP, Tiberi JV. Metal-metal reactivity: Houston, we have a problem! *Orthopedics.* 2010 ; 33(9) : 647. doi: 10.3928/01477447-20100722-45.

- 17) Macnair RD, Wynn-Jones H, Wimhurst JA, et al. Metal Ion Levels Not Sufficient as a Screening Measure for Adverse Reactions in Metal-on-Metal Hip Arthroplasties. *J Arthroplasty*. 2012 ; 28(1) : 78–83. doi: 10.1016/j.arth.2012.05.029. Epub 2012 Jul 6.
- 18) Moroni A, Savarino L, Hoque M, et al. Do ion levels in hip resurfacing differ from metal-on-metal THA at midterm? *Clin Orthop Relat Res*. 2011 ; 469(1) : 180-7. doi: 10.1007/s11999-010-1424-3. Epub 2010 Jun 11.
- 19) Yang J, Shen B, Zhou Z, et al. Changes in cobalt and chromium levels after metal-on-metal hip resurfacing in young, active Chinese patients. *J Arthroplasty*. 2011 ; 26(1) : 65-70, 70.e1. doi: 10.1016/j.arth.2009.11.019. Epub 2010 Feb 19.
- 20) Langton DJ, Sprowson AP, Joyce TJ, et al. Blood metal ion concentrations after hip resurfacing arthroplasty: a comparative study of articular surface replacement and Birmingham Hip Resurfacing arthroplasties. *J Bone Joint Surg Br*. 2009 ; 91(10) : 1287-95. doi: 10.1302/0301-620X.91B10.22308.
- 21) Garbuz DS, Tanzer M, Greidanus NV, et al. The John Charnley Award: Metal-on-metal hip resurfacing versus large-diameter head metal-on-metal total hip arthroplasty: a randomized clinical trial. *Clin Orthop Relat Res*. 2010; 468(2): 318-25. doi: 10.1007/s11999-009-1029-x. Epub 2009 Aug 21.
- 22) Vendittoli PA, Mottard S, Roy AG, et al. Chromium and cobalt ion release following the Durom high carbon content, forged metal-on-metal surface replacement of the hip. *J Bone Joint Surg Br*. 2007 ; 89(4) : 441-8. Review. doi: 10.1302/0301-620X.89B4.18054.
- 23) van der Weegen W, Sijbesma T, Hoekstra HJ, et al. Treatment of Pseudotumors After Metal-on-Metal Hip Resurfacing Based on Magnetic Resonance Imaging, Metal Ion Levels and Symptoms. *J Arthroplasty*. 2013 ; 29(2) : 416-21 doi: 10.1016/j.arth.2013.06.021. Epub 2013 Jul 18.
- 24) 岩井信太郎, 加畑多文, 黒田一成ほか. 表面置換型人工股関節全置換術導入初期 100 例の合併症の検討. *HIP JOINT*. 2012 ; 38 : 997-1000.

- 25) Vendittoli PA, Rivière C, Roy AG ,et al. Metal-on-metal hip resurfacing compared with 28-mm diameter metal-on-metal total hip replacement. *Bone Joint J.* 2013 ; 95-B(11) : 1464–73.
doi: 10.1302/0301-620X.95B11.31604.
- 26) van der Weegen W, Hoekstra HJ, Sijbesma T ,et al. Hip resurfacing in a district general hospital:6-year clinical results using the ReCap hip resurfacing system. *BMC Musculoskelet Disord.* 2012 ; 13 : 247. doi: 10.1186/1471-2474-13-247.
- 27) Reito A, Eskelinen A, Puolakka T, et al. Results of metal-on-metal hip resurfacing in patients 40 years old and younger. *Arch Orthop Trauma Surg.* 2013 ; 133(2) : 267–273.
doi: 10.1007/s00402-012-1640-2. Epub 2012 Nov 8.
- 28) Su EP, Su SL. Adoption of hip resurfacing arthroplasty at hospital for special surgery: a cohort study. *HSS J.* 2012 ; 8(3) : 283-6. doi: 10.1007/s11420-012-9284-x. Epub 2012 Sep 5.
- 29) Rodríguez de la Flor M, Hernández-Vaquero D, Fernández-Carreira JM. Metal presence in hair after metal-on-metal resurfacing arthroplasty. *J Orthop Res.* 2013 ; 31(12):2025-31. doi: 10.1002/jor.22450. Epub 2013 Jul 24.
- 30) van der Weegen W, Brakel K, Horn RJ, et al. Asymptomatic pseudotumours after metal-on-metal hip resurfacing show little change within one year. *Bone Joint J.* 2013 ; 95-B(12) : 1626-31. doi: 10.1302/0301-620X.95B12.32248.
- 31) Van Der Straeten C, Van Quickenborne D, De Roest B, et al. Metal ion levels from well-functioning Birmingham Hip Resurfacings decline significantly at ten years. *Bone Joint J.* 2013 ; 95-B(10) : 1332-8. doi: 10.1302/0301-620X.95B10.32022.
- 32) 崔 賢民, 稲葉 裕, 林直実ほか. 表面置換型人工股関節置換術患者における血清および尿中コバルトクロムおよびクロム濃度の測定. *人工関節学会誌.* 2013 ; 42 : 125-126.
- 33) Cip J, von Stempel A, Bach C, et al. Implication of Femoral Stem on Performance of Articular Surface Replacement (ASR) XL Total Hip Arthroplasty. *The Journal of Arthroplasty.* 2014 ; 29(11): 2127-35. doi: 10.1016/j.arth.2014.06.025. Epub 2014 Jul 2.

- 34) Kostensalo I, Seppanen M, Makela K, et al. Early results of large head metal-on-metal hip arthroplasties. *Scand J Surg.* 2012 ; 101(1) : 62-5.
- 35) Hasegawa M, Yoshida K, Wakabayashi H, et al. Cobalt and chromium ion release after large-diameter metal-on-metal total hip arthroplasty. *J Arthroplasty.* 2012 ; 27(6) : 990-6.
doi:10.1016/j.arth.2011.12.016. Epub 2012 Feb 8.
- 36) Williams DH, Greidanus NV, Masri BA, et al. Prevalence of pseudotumor in asymptomatic patients after metal-on-metal hip arthroplasty. *J Bone Joint Surg Am.* 2011 ; 93(23) : 2164-71.
doi: 10.2106/JBJS.J.01884.
- 37) Latteier MJ, Berend KR, Lombardi AV Jr, et al. Gender is a significant factor for failure of metal-on-metal total hip arthroplasty. *J Arthroplasty.* 2011 ; 26(6 Suppl) : 19-23.
doi: 10.1016/j.arth.2011.04.012. Epub 2011 Jun 8.
- 38) Yalcin N, Kilicarslan K, Cicek H, et al. Crowe Type I and II DDH managed by large diameter metal-on-metal total hip arthroplasty. *Hip Int.* 2011 ; 21(2) : 168-175.
doi: 10.5301/HIP.2011.7418.
- 39) Saito S, Ishii T, Mori S, et al. Long-term results of metal-on-metal total hip arthroplasty. *Orthopedics.* 2010 ; 33(8). doi: 10.3928/01477447-20100625-11.
- 40) Neumann DR, Thaler C, Hitzl W, et al. Long-term results of a contemporary metal-on-metal total hip arthroplasty: a 10-year follow-up study. *J Arthroplasty.* 2010 ; 25(5) : 700-8.
doi: 10.1016/j.arth.2009.05.018.
- 41) Korovessis P, Petsinis G, Repanti M, et al. Metallosis after contemporary metal-on-metal total hip arthroplasty. Five to nine-year follow-up. *J Bone Joint Surg Am.* 2006 ; 88(6):1183-91.
doi.org/10.2106/JBJS.D.02916.
- 42) Pelt CE, Bergeson AG, Anderson LA, et al. Serum metal ion concentrations after unilateral vs bilateral large-head metal-on-metal primary total hip arthroplasty. *J*

Arthroplasty. 2011 ; 26(8) : 1494-500. doi: 10.1016/j.arth.2011.03.037. Epub 2011 May 13.

- 43) Bosker BH, Ettema HB, Boomsma MF, et al. High incidence of pseudotumour formation after large-diameter metal-on-metal total hip replacement: a prospective cohort study.
J Bone Joint Surg Br. 2012 ; 94(6) : 755-61. doi: 10.1302/0301-620X.94B6.28373.
- 44) Lardanchet JF, Taviaux J, Arnalsteen D, et al. One-year prospective comparative study of three large-diameter metal-on-metal total hip prostheses: serum metal ion levels and clinical outcomes. Orthop Traumatol Surg Res. 2012 ; 98(3) : 265-74.
doi: 10.1016/j.otsr.2011.11.009. Epub 2012 Apr 4.
- 45) 石田常仁, 宍戸孝明, 正岡利紀ほか. Metal-on-metal THA の臨床経過と血中金属濃度. 日人工関節会誌(1345-7608). 2010 ; 40 : 658-659.
- 46) 久木田隆, 和田 元, 名越 智. AML plus ステムを用いた metal on metal THA の短期成績. 日人工関節会誌(1345-7608). 2012 ; 42 : 37-38.
- 47) Gill IP, Webb J, Sloan K C, et al. orrosion at the neck-stem junction as a cause of metal ion release and pseudotumour formation. J BoneJoint Surg Br. 2012 ; 94(7) : 895–900.
doi: 10.1302/0301-620X.94B7.29122.
- 48) Emmanuel Illical, FRCSC & Heather Belanger, Paul R. Kim, et al. Groin pain after metal on metal hip resurfacing: mid-term follow-up of a prospective cohort of patients.
HSS J. 2012 ; 8(3) : 257-61. doi: 10.1007/s11420-012-9299-3. Epub 2012 Sep 26.
- 49) Munro JT, Masri BA, Duncan CP, et al. High Complication Rate After Revision of Large-head Metal-on-metal Total Hip Arthroplasty. Clin Orthop Relat Res. 2014 ; 472(2): 523–528. doi: 10.1007/s11999-013-2979-6.
- 50) Bisschop R, Boomsma MF, Van Raay JJ, et al. High Prevalence of Pseudotumors in Patients with a Birmingham Hip Resurfacing Prosthesis: A Prospective Cohort Study of One Hundred and Twenty-nine Patients. J Bone Joint Surg Am. 2013 ; 95(17) : 1554-60.
doi: 10.2106/JBJS.L.00716.

- 51) Kyu-Tae Hwang, Young-Ho Kim, Yee-Suk Kim, et al. Is Second Generation Metal-On-Metal Primary Total Hip Arthroplasty With a 28 mm Head a Worthy Option? A 12- to 18-Year Follow-Up Study. *J Arthroplasty*. 2013 ; 8(10) : 1828–1833. doi:10.1016/j.arth.2013.06.022.
- 52) Fabi D, Levine B, Paprosky W, et al. Metal-on-Metal Total Hip Arthroplasty: Causes and High Incidence of Early Failure. *Orthopedics*. 2012 ; 35(7) : e1009-16. doi: 10.3928/01477447-20120621-12.
- 53) Yadin D. Levy, Kace A. Ezzet, et al. Poor Short Term Outcome with a Metal-On-Metal Total Hip Arthroplasty. *J Arthroplasty*. 2013 ; 28(7) : 1212–1217. doi:10.1016/j.arth.2012.10.005.
- 54) Stürup J, Dahl LB, Jensen KE, et al. Few Adverse Reactions to Metal on Metal Articulation in Total Hip Arthroplasty in a Review Study on 358 Consecutive Cases with 1 to 5 Years Follow-Up. *Open Orthop J*. 2012 ; 6 : 366-370. doi: 10.2174/1874325001206010366. Epub 2012 Aug 24.
- 55) Mokka J, Junnila M, Seppänen M, et al. Adverse reaction to metal debris after ReCap-M2A-Magnumlarge-diameter-head metal-on-metal total hip arthroplasty. *Acta Orthop*. 2013; 84 (6) : 549–554. doi: 10.3109/17453674.2013.859419. Epub 2013 Oct 31.
- 56) Cody C. Wyles, Robert E. Van Demark III, Rafael J. Sierra, et al. High Rate of Infection After Aseptic Revision of Failed Metal-on-Metal Total Hip Arthroplasty. *Clin Orthop Relat Res*. 2014 ; 472(2) : 509–516. DOI 10.1007/s11999-013-3157-6.
- 57) David J Langton, Raghavendra P Sidaginamale, Thomas J Joyce, et al. The clinical implications of elevated blood metal ion concentrations in asymptomatic patients with MoM hip resurfacings: a cohort study. *BMJ Open*. 2013 ; 3 : e001541. doi:10.1136/bmjopen-2012-001541.
- 58) Henry Wynn-Jones, Rory Macnair, James Wimhurst, et al. Silent soft tissue pathology is common with a modern metal-on-metal Early detection with routine metal artifact-reduction MRI scanning hip arthroplasty. *Acta Orthopaedica*. 2011 ; 82 (3): 301–307. doi: 10.3109/17453674.2011.579518.

- 59) Ebreo D, Bell PJ, Arshad H, et al. Serial magnetic resonance imaging of metal on-metal total hip replacements. Follow-up of a cohort of 28 mm Ultima TPS THRs. *Bone Joint J.* 2013 ; 95-B(8) : 1035-9. doi: 10.1302/0301-620X.95B8.31377.
- 60) Hasegawa M¹, Yoshida K, Wakabayashi H, et al. Prevalence of Adverse Reactions to Metal Debris Following Metal-on-Metal THA. *Orthopedics.* 2013 ; 36(5) : e606-12. doi: 10.3928/01477447-20130426-23.
- 61) Reito A, Puolakka T, Elo P, et al. High Prevalence of Adverse Reactions to Metal Debris in Small-headed ASRTM Hips. *Clin Orthop Relat Res .* 2013 ; 471(9) : 2954–2961.
doi: 10.1007/s11999-013-3023-6. Epub 2013 Apr 30.
- 62) Meftah M, Haleem AM, Burn MB, et al. Early Corrosion-Related Failure of the Rejuvenate Modular Total Hip Replacement. *J Bone Joint Surg Am.* 2014 ; 96(6) : 481-7. doi: 10.2106/JBJS.M.00979.
- 63) Dennis O. Molloy, MB BCh, FRCS (Tr&Orth), et al. Fretting and Corrosion in Modular-Neck Total Hip Arthroplasty Femoral Stems. *J Bone Joint Surg Am.* 2014 ; 96(6) : 488-93.
doi.org/10.2106/JBJS.L.01625.
- 64) Lübbeke A, Gonzalez A, Garavaglia G, et al. A comparative assessment of small-head metal-on-metal and ceramic-on-polyethylenetotal hip replacement. *Bone Joint J .* 2014 ; 96-B(7) : 868–75. doi: 10.1302/0301-620X.96B7.32369.
- 65) Lübbeke A, Rothman KJ, Garavaglia G, et al. Strong Association between Smoking and the Risk of Revision in a Cohort Study of Patients with Metal-on-Metal Total Hip Arthroplasty.
J Orthop Res. 2014 ; 32(6) : 762–768, doi: 10.1002/jor.22603. Epub 2014 Feb 24.
- 66) Lainiala O, Eskelinen A, Elo P, et al. Adverse reaction to metal debris is more common in patients following MoM total hip replacement with a 36 mm femoral head than previously thought. *Bone Joint J* 2014; 96-B:1610–17. doi: 10.1302/0301-620X.96B12.33742.

- 67) Restrepo C, Ross D, Restrepo S, et al. Adverse Clinical Outcomes in a Primary Modular Neck/Stem System. *J Arthroplasty*. 2014 ; 29(9 Suppl) : 173–8.
doi: 10.1016/j.arth.2014.01.040. Epub 2014 May 27.
- 68) 村岡邦秀, 内藤正俊, 中村好成ほか. Metal-on-metal 人工股関節全置換術後に発生した Pseudotumor の検討. *日人工関節会誌*. 2013 ; 43 : 318.
- 69) 渋谷高明, 手島昌之, 高嶋和磨ほか. 大骨頭径メタルオンメタル人工股関節置換術の最低 2 年の短期成績. *日人工関節会誌*. 2013; 43 : 253-254 .
- 70) 中原一郎, 許 太如, 三木秀宣. Conserve Plus を使用した大骨頭径メタルオンメタル人工股関節全置換術の臨床成績. *日人工関節会誌*. 2013; 43 : 259-260.
- 71) 相原雅治, 山本健吾, 安藤渉ほか. Magnum システムを使用した大骨頭メタルオンメタル THA の短期成績. *Hip Joint* 2012; 39: 333 .
- 72) 安藤 渉, 山本健吾, 小山 毅ほか. Pinnacle A カップ/ULTAMET メタルインサート/IS-ROM A システムを用いた Metal on Metal THA の短期成績. *Hip Joint*. 2013; 43:319 .
- 73) Hasegawa M, Miyamoto N, Miyazaki S, et al. Longitudinal Magnetic Resonance Imaging of Pseudotumors Following Metal-on-Metal Total Hip Arthroplasty. *J Arthroplasty*. 2014 ; 29(12) : 2236-8. doi: 10.1016/j.arth.2014.05.006. Epub 2014 May 15.
- 74) Bisseling P, Smolders JMH, Hol A, et al. Metal ion levels and functional results following resurfacing hip arthroplasty versus conventional small-diameter metal-on-metal total hip arthroplasty; a 3 to 5 year follow-up of a randomized controlled trial. *J Arthroplasty*. 2015 ; 30(1) : 61-67. doi:10.1016/j.arth.2014.07.036.
- 75) Reito A, Elo P, Puolakka T, et al. Repeated magnetic resonance imaging in 154 hips with large-diameter metal-on-metal hip replacement. *Acta Orthopaedica*. 2014 ; 85 (6) : 570-6.
doi: 10.3109/17453674.2014.961868. Epub 2014 Sep 19.

- 76) Campbell JR, Estey MP. Metal release from hip prostheses: cobalt and chromium toxicity and the role of the clinical laboratory. *Clin Chem Lab Med*. 2013 ; 5(1) : 213-220.
doi: 10.1515/cclm-2012-0492.
- 77) Lombardi AV Jr, Barrack RL, Berend KR, et al. The Hip Society: algorithmic approach to diagnosis and management of metal-on-metal arthroplasty. *J Bone Joint Surg Br*. 2012 ; 94(11 Suppl A) : 14-8. doi: 10.1302/0301-620X.94B11.30680.
- 78) Asaad A, Hart A, Khoo MM, et al. Frequent Femoral Neck Osteolysis With Birmingham Mid-head Resection Resurfacing Arthroplasty in Young Patients. *Clin Orthop Relat Res*. 2015 May 16. [Epub ahead of print].
- 79) 菅野伸彦、飯田寛和、中村孝志、秋山治彦、加畑多文、高取吉雄、名越 智、長谷川正裕、蜂谷裕道、安永裕司. 平成 26 年度 Metal-on-Metal 人工股関節術後 ARMD の実態調査研究. 第 45 回日本人工関節学会 (平成 27 年 2 月、福岡) .
- 80) 名越 智、安永裕司、蜂谷裕道、長谷川正裕、秋山治彦、加畑多文、高取吉雄、飯田寛和、菅野伸彦. 人工股関節置換術後の ARMD に対する診断・治療のストラテジー. 第 45 回日本人工関節学会 (平成 27 年 2 月、福岡) .
- 81) Anderson H, Toms AP, Cahir JG, et al. Grading the severity of soft tissue changes associated with metal-on-metal hip replacements: reliability of an MR grading system. *Skeletal Radiol*. 2011 ; 40(3): 303-7. doi: 10.1007/s00256-010-1000-7. Epub 2010 Jul 25.
- 82) Matthies AK, Skinner JA, Osmani H, et al. Pseudotumors Are Common in Well-positioned Low-wearing Metal-on-Metal Hips. *Clin Orthop Relat Res*. 2012 ; 470(7) : 1895-906.
doi: 10.1007/s11999-011-2201-7.
- 83) Hart AJ, Satchithananda K, Liddle AD, et al. Pseudotumors in association with well-functioning metal-on-metal hip prostheses: a case-control study using three-dimensional computed tomography and magnetic resonance imaging. *J Bone Joint Surg Am*. 2012 ; 94(4) : 317-25. doi: 10.2106/JBJS.J.01508.

- 84) Hauptfleisch J, Pandit H, Grammatopoulos G, et al. A MRI classification of periprosthetic soft tissue masses(pseudotumours) associated with metal-on-metal resurfacing hip arthroplasty. *Skeletal Radiol.* 2012 ; 41(2) : 149–155. doi: 10.1007/s00256-011-1329-6. Epub 2011 Dec 11.
- 85) Malek IA, King A, Sharma H, et al. The sensitivity, specificity and predictive values of raised plasma metal ion levels in the diagnosis of adverse reaction to metal debris in symptomatic patients with a metal-on- metal arthroplasty of the hip. *J Bone Joint Surg Br.* 2012 ; 94(8) : 1045–50. doi: 10.1302/0301-620X.94B8.27626.
- 86) Sidaginamale RP, Joyce TJ, Lord JK, et al. Blood metal ion testing is an effective screening tool to identify poorly performing metal-on-metal bearing surfaces. *Bone Joint Res.* 2013 ; 2(5) : 84-95. doi: 10.1302/2046-3758.25.2000148.
- 87) Griffin WL. Metal ion levels: how can they help us? *J Arthroplasty.* 2014; 29:659-60.
- 88) Macnair RD, Wynn-Jones H, Wimhurst JA, et al, Metal Ion Levels Not Sufficient as a Screening Measure for Adverse Reactions in Metal-on-Metal Hip Arthroplasties. *J Arthroplasty.* 2013 ; 28(1) : 78-83. doi:10.1016/j.arth.2012.05.029.
- 89) Chang EY, McAnally JL, Van Horne JR, et al. Relationship of Plasma Metal Ions and Clinical and Imaging Findings in Patients with ASR XL Metal-on-Metal Total Hip Replacements. *J Bone Joint Surg Am.* 2013 ; 95(22) : 2015-2020. doi: 10.2106/JBJS.L.01481.B.
- 90) Lohmann CH, Meyer H, NuechtemJV, et al. Periprosthetic Tissue Metal Content but Not Serum Metal Content Predicts theType of Tissue Response in Failed Small-Diameter Metal-on-MetalTotal Hip Arthroplasties. *J Bone Joint Surg Am.* 2013 ; 95(17) : 1561-8. doi: 10.2106/JBJS.L.01273.
- 91) Willert HG, Buchhorn GH, Fayyazi A, et al. Metal on metal bearings and hypersensitivity in patients with artificial hip joints. A clinical and histomorphological study.

J Bone Joint Surg Am. 2005 ; 87(1) : 28-36. .doi.org/10.2106/JBJS.A.02039pp.

- 92) Ryan M. Shulman, Michael G. Zywielski, Rajiv Gandhi, et al. Trunnionosis: the latest culprit in adverse reactions to metal debris following hip arthroplasty. *Skeletal Radiol.* 2015 ; 44:433–440
DOI 10.1007/s00256-014-1978-3.
- 93) Jacobs JJ, Cooper HJ, Urban RM, et al. What do we know about taper corrosion in total hip arthroplasty. *J Arthroplasty.* 2014 ; 29(4) : 668-9. doi:
10.1016/j.arth.2014.02.014. Epub 2014 Feb 18.
- 94) Hart AJ, Matthies AK, Racasan R, et al. Taper wear contributes only a third of the total volumetric material loss in large head metal on metal replacement. *Bone Joint J.* 2013 ; 98-B Supp 1314.
- 95) Ryan M. Shulman & Michael G. Zywielski & Rajiv Gandhi & J. Roderick Davey & David C. Salonen. Trunnionosis: the latest culprit in adverse reactions to metal debris following hip arthroplasty. *Skeletal Radiol* DOI 10.1007/s00256-014-1978-3.
- 96) Michael R. Whitehouse · Clive P. Duncan. Arthroscopy as a diagnostic tool for painful trunnion corrosion after hip arthroplasty. *Knee Surg Sports Traumatol Arthrosc*
DOI 10.1007/s00167-014-3184-1.
- 97) 津田晃佑, 原口圭司, 高橋信太郎ほか. 大骨頭径 Metal-on-metal 人工股関節全置換術の 2 年以上の臨床成績。人工関節学会雑誌 2013 ; 43 : 121-122.
- 98) 久木田隆, 深澤雅則, 名越 智ほか. AML plus MoM THA 術後の ARMD に対する治療成績—現状と今後について—. 人工関節学会雑誌. 2014 ; 44 : 7-8.
- 99) Nitin Goyal, Henry Ho, Kevin B, et al. Do You Have to Remove a Corroded Femoral Stem? *J Arthroplasty.* 2014, 29(9) Suppl. 2 : 139–142.
doi:10.1016/j.arth.2014.03.055.
- 100) Banerjee S, Cherian JJ, Bono JV, et al. Gross Trunnion Failure After Primary Total Hip Arthroplasty. *J Arthroplasty.* 2015 ; 30(4) : 641-8. doi:
10.1016/j.arth.2014.11.023. Epub 2014 Nov 26.

- 101) Kyu-Tae Hwang, Young-Ho Kim, Yee-Suk Kim, et al. Is Second Generation Metal-On-Metal Primary Total Hip Arthroplasty With a 28 mm Head a Worthy Option? A 12- to 18-Year Follow-Up Study. *J Arthroplasty*. 2013 ; 28(10) : 1828–1833. doi:10.1016/j.arth.2013.06.022.
- 102) Whitehouse MR, Endo M, Masri BA, et al. Adverse Local Tissue Reaction Associated With a Modular Hip Hemiarthroplasty. *Clin Orthop Relat Res*. 2013 ; 471(12) : 4082–4086. doi: 10.1007/s11999-013-3133-1. Epub 2013 Jun 29.
- 103) Scully WF, Teeny SM, et al. Pseudotumor Associated With Metal-on-Polyethylene Total Hip Arthroplasty. *Orthopedics*. 2013 ; 36(5) : e666-70. doi: 10.3928/01477447-20130426-33.
- 104) Parfitt DJ, Wood SN, Chick CM, et al. Common Femoral Vein Thrombosis Caused By a Metal-On-Metal Hip Arthroplasty-Related Pseudotumor. *J Arthroplasty*. 2012 ; 27(8) : 1581.e9–1581.e11. DOI:<http://dx.doi.org/10.1016/j.arth.2012.01.024>.
- 105) 吉川智朗, 山川 徹, 森川丞二ほか. 深部静脈血栓症の発症とメタルオンメタル型人工股関節術後に発生した偽腫瘍の関連性. *中部整災誌*. 2011 ; 54(2) : 277 - 278 (0008-9443)5277-278.